REABILITAÇÃO ORAL COM PRÓTESES PARCIAIS REMOVÍVEIS APÓS RESTABELECIMENTO DE DIMENSÃO VERTICAL DE OCLUSÃO E TRATAMENTO MULTIDISCIPLINAR - RELATO DE CASO

ORAL REHABILITATION WITH REMOVABLE PARTIAL DENTURES AFTER RESTORATION OF THE VERTICAL DIMENSION OF OCCLUSION AND MULTIDISCIPLINARY TREATMENT - CASE REPORT

AMANDA APARECIDA MAIA NEVES GARCIA[1]
KAROLYN SALES FIORAVANTI[2]
BIANCA TAVARES RANGEL[2]
CAROLINA YOSHI CAMPOS SUGIO[1]
VINICIUS CARVALHO PORTO[3]
SIMONE SOARES[4]
KARIN HERMANA NEPPELENBROEK[5]

RESUMO

As próteses parciais removíveis (PPRs) são uma alternativa de tratamento viável na prática clínica para reabilitar arcos parcialmente desdentados. Entretanto, o planejamento dessas próteses e preparo bucal prévio são frequentemente negligenciados. O presente artigo tem como objetivo relatar o caso clínico de uma reabilitação oral com PPRs superior e inferior após abordagem multidisciplinar, de modo a enfatizar as fases de um planejamento criterioso e de preparo prévio dos dentes pilares, visando o sucesso e a longevidade da reabilitação. Paciente do sexo masculino de 57 anos de idade compareceu à clínica da Faculdade de Odontologia de Bauru, Universidade de São Paulo, queixando-se da estética de seu sorriso e de algumas ausências dentárias. O indivíduo utilizava uma PPR provisória inferior insatisfatória e apresentava perda de dimensão vertical de oclusão (DVO). Após o exame clínico, radiográfico e estudo do caso em articulador semi-ajustável, realizou-se o planejamento com abordagens restauradoras, endodônticas, periodontais e protéticas. Após tratamento periodontal, foi realizada endodontia dos elementos 12, 15 e 47, confecção de núcleos e coroas nos dentes 12 e 15, restauração a nível gengival para apoio residual no dente 47, restaurações nos dentes 11, 13, 22, 24 e 44 e, por fim, a confecção das PPRs superior e inferior. A abordagem multidisciplinar utilizada neste caso clínico viabilizou o restabelecimento da DVO e possibilitou o sucesso da reabilitação protética.

UNITERMOS: Prótese parcial removível; prótese dentária; dimensão vertical de oclusão

INTRODUÇÃO

O edentulismo é um problema de saúde mundial[1] que afeta a qualidade de vida relacionada à saúde bucal[2] e é associado a pessoas com idade superior a 50 anos[3]. Nos últimos anos, a porcentagem de edentulismo completo diminuiu entre a população idosa devido à melhor compreensão e redução das doenças dentárias, programas eficazes de manutenção e prevenção, assim como melhoria dos materiais odontológicos[4]. No entanto, a proporção da

[1]Mestre e Doutoranda do Programa de Ciências Odontológicas Aplicadas, com ênfase em Reabilitação Oral, pela Faculdade de Odontologia de Bauru (FOB/USP)
[2]Mestranda do Programa de Ciências Odontológicas Aplicadas, com ênfase em Reabilitação Oral, pela Faculdade de Odontologia de Bauru (FOB/USP)
[3]Professor Titular do Departamento de Prótese e Periodontia da Faculdade de Odontologia de Bauru (FOB/USP)
[4]Professora associada nível 2 do Departamento de Prótese e Periodontia da Faculdade de Odontologia de Bauru (FOB/USP)
[5]Professora titular do Departamento de Prótese e Periodontia da Faculdade de Odontologia de Bauru (FOB/USP) - Al. Octávio Pinheiro Brisola, 9-75, Bauru, SP, 17012-901, Brasil. E-mail: khnepp@yahoo.com.br

população parcialmente edêntula está crescendo devido ao aumento da expectativa de vida, ao envelhecimento da população e à retenção de mais dentes nessa população[5].

A reposição de dentes naturais perdidos é importante para melhorar a função, a estética e a qualidade de vida dos pacientes[6]. Uma variedade de opções estão disponíveis para substituir dentes perdidos em indivíduos parcialmente dentados, incluindo próteses parciais fixas (PPFs), removíveis (PPRs) e suportadas por implantes[6]. Especificamente o tratamento com PPRs é caracterizado por ser minimamente invasivo[4], facilitar a higienização[7], possuir boa relação custo-benefício e ser oportuno para pacientes parcialmente desdentados[4].

Fatores biológicos, mecânicos, estéticos e psicológicos estão relacionados à aceitação da prótese e, consequentemente, ao sucesso do tratamento[7]. Por isso, para fornecer um tratamento útil e confortável, é necessário diagnóstico correto, planejamento e manutenção cuidadosa[8]. A principal causa de insucesso no tratamento com PPRs é a perda de dentes pilares associada à cárie e/ou periodontopatias que podem ocorrer após a instalação da prótese[9]. Entretanto, é importante ressaltar que tais fatores, na maioria das vezes, ocorrem devido a alguns cirurgiões-dentistas que acabam delegando ao técnico em prótese dentária toda responsabilidade do planejamento e execução da prótese, gerando muitas falhas nos casos de reabilitação oral com PPRs por falta de um correto planejamento e preparo prévio[8]. O sucesso do tratamento não depende somente do cuidado do paciente, que inclui os cuidados diários com a higiene oral, mas também o planejamento estabelecido pelo profissional e sua equipe de trabalho, visando restabelecer, além da estética, a funcionalidade da PPR e o bem-estar do paciente[8].

Os objetivos dos princípios biomecânicos para o desenho das PPRs incluem fornecer suporte, estabilidade e retenção adequados, além de proporcionar um design higiênico que esteja livre de cobrir as margens gengivais sempre que possível[6]. O planejamento e a confecção das próteses de maneira personalizada para cada paciente são componentes críticos do sucesso[5]. Portanto, o objetivo deste artigo é relatar um caso clínico de uma reabilitação oral de um paciente com PPRs, de modo a enfatizar a importância do planejamento individualizado e da adequação bucal por meio dos preparos pré-protéticos.

RELATO DE CASO

Paciente do sexo masculino, 57 anos de idade, compareceu a clínica de Pós-Graduação em Reabilitação Oral da Faculdade de Odontologia de Bauru, Universidade de São Paulo, queixando-se de ausências dentárias, de sua prótese mal adaptada (Figura 1) e de estar insatisfeito com o seu sorriso. Após a anamnese, procedeu-se com o exame clínico, em que foi constatado no arco superior a ausência dos elementos dentários 14, 16, 17 e 25, extensa destruição coronária dos elementos 12 e 15, cárie extensa no elemento 24 e restauração de amálgama satisfatória no dente 26 (Figura 2A). No arco inferior havia ausência dos elementos 31, 32, 36, 37 e 46, o dente 47 apresentava uma restauração extensa em amálgama insatisfatória com infiltração (Figura 2B), além de lesões cervicais não cariosas em múltiplos elementos e dimensão vertical diminuída. Então, o paciente foi moldado a fim de obter modelos de estudo, os quais foram delineados e montados em articulador semi-ajustável. Exames complementares radiográficos foram analisados e um minucioso planejamento do caso foi discutido e delineado.

Como primeira etapa do tratamento, o paciente recebeu uma abordagem periodontal com raspagem e profilaxia dos dentes remanescentes, além de orientações de higiene oral. As radiografias periapicais e panorâmica evidenciaram lesões periapicais nos elementos 12, 15 e 47. Dessa forma, foi realizado o tratamento endodôntico de tais dentes, de modo a adequar os dentes pilares para as futuras próteses. Posteriormente, pinos de fibra de vidro (Exacto - Angelus) foram cimentados (Allcem Core - FGM) nos dentes 12 e 15 (Figura 3A), nos quais foram instalados coroa metalocerâmica convencional no dente 12 e coroa fresada com o nicho mesial e descanso lingual no elemento 15 (Figura 3B) para melhor adaptação do grampo da PPR. Restaurações diretas em resina composta (Filtek Z350 – 3M) foram indicadas para os dentes 11, 13, 22, 24 e 44.

O elemento 47 recebeu uma restauração a nível gengival com ionômero de vidro (Vitremer – 3M) e resina composta para a futura PPR (Figura 4A). Em relação ao planejamento para o restabelecimento da DVO, um enceramento diagnóstico dos dentes 33, 42 e 43 foi obtido, de modo a ganhar 2 mm de altura na incisal desses elementos. Assim, a partir de uma matriz de acetato, tal planejamento foi aplicado aos dentes do paciente com resina composta direta (Figuras 4B, 4C e 4D).

Após adequação dos dentes pilares, os preparos pré-protéticos planejados no delineador foram realizados: aumento da face vestibular do elemento 13 com resina composta, pré-molarização dos elementos 33 e 43, cingularização do 42 (Figura 5) e nichos nos elementos 13 (mesial), 24 (distal), 26 (mesial), 33 (distal), 34 (mesial), 42 (distal), 43 (mesial) e 45 (mesial). Dessa forma, um molde anatômico (Alginato hydrogum - Zhermack) para modelo de trabalho foi obtido (Durone Tipo IV - DENTSPLY) e todas as etapas para confecção das PPRs foram realizadas convencionalmente e instaladas (Figura 6A, 6B e 6C).

Figura 1 – Estado inicial do sorriso do paciente.

Figura 2A – Vista oclusal da arcada superior

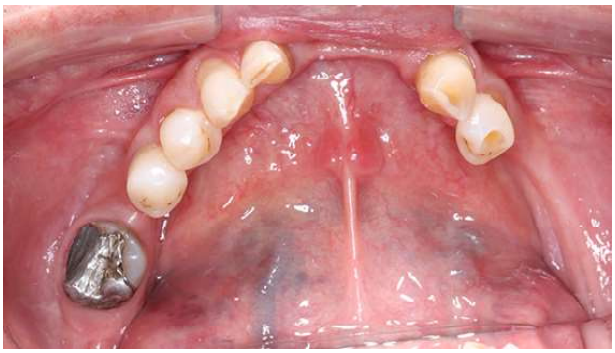

Figura 2B – Vista oclusal da arcada inferior

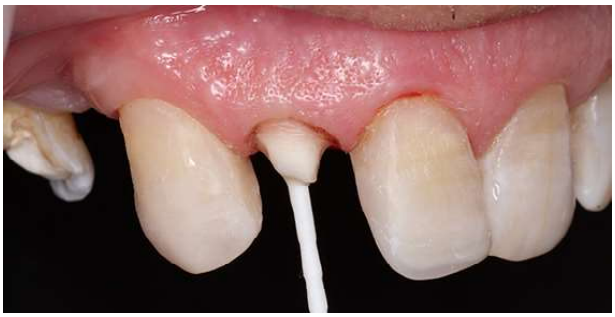

Figura 3A – Preparo e cimentação de pino de fibra de vidro (Exacto - Angelus)

Figura 3B – Vista em modelo de trabalho da coroa metalocerâmica convencional do elemento 12 e coroa fresada com o nicho mesial e descanso lingual do elemento 15

Figura 4A - Restauração a nível gengival com ionômero de vidro (Vitremer – 3M) e resina composta do elemento 47

Figura 4B - Enceramento diagnóstico dos dentes 33, 42 e 43

Figura 4C - Matriz de acetato

DISCUSSÃO

Apesar das PPFs serem consideradas tradicionalmente o padrão ouro para a reabilitação do edentulismo parcial, em casos em que não há dente pilar distal ao espaço edêntulo ou espaço protético amplo, assim como no presente caso clínico, essa opção de tratamento é contraindicada[4]. Apesar da popularidade das próteses implantossuportadas, questões de saúde, financeiras ou psicológicas também podem dificultar sua indicação[1]. No caso clínico apresentado, o paciente optou pelo tratamento

Figura 4D - Planejamento aplicado aos dentes do paciente com resina composta direta

Figura 5 – Vista da arcada dentária após realização dos preparos prévios

Figura 6A – Prova da armação metálica superior

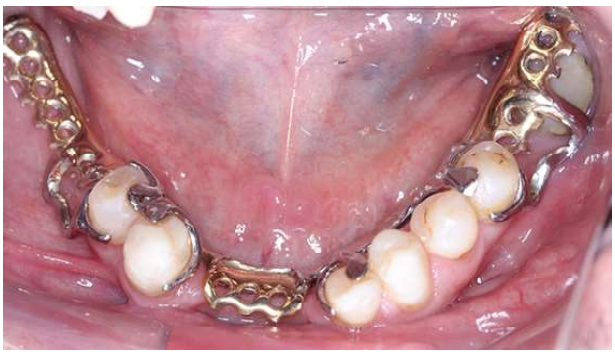

Figura 6B – Prova da armação metálica inferior

Figura 6C – Aspecto final do sorriso do paciente após tratamento

com PPRs devido a questões financeiras e pelo menor tempo de tratamento quando comparado ao tratamento com implantes.

Devido à correlação entre edentulismo (completo ou parcial) e nível socioeconômico mais baixo[10], essas próteses provavelmente continuarão sendo uma importante opção de tratamento em comparação com alternativas mais onerosas[5]. Portanto, é de fundamental importância que o cirurgião-dentista compreenda e execute corretamente as etapas envolvidas para confecção das PPRs, que incluem a avaliação dos dentes pilares e de sua posição, planejamento do caso, preparo dos dentes pilares, adaptação da estrutura metálica, observação da relação das áreas edêntulas com a estrutura metálica, comunicação com o laboratório, orientações de uso e higiene para paciente e retornos periódicos[8,11-12].

A confecção de coroas totais é muitas vezes indicada como um procedimento prévio às PPRs para a reconstrução de dentes extensamente destruídos, mas que servirão como dentes pilares, conforme o planejamento delineado. No presente caso clínico houve indicação de coroa total metalocerâmica convencional no dente 12, o qual não seria pilar direto da PPR. Por outro lado, uma coroa fresada foi indicada no dente 15, elemento localizado entre dois espaços protéticos com ausências dentárias. Dessa forma, prevendo o eixo de inserção da PPR, bem como o desenho da armação metálica segundo o planejamento prévio realizado em delineador, a infraestrutura da coroa continha nicho para o apoio e o descanso lingual para melhor adaptação do grampo da PPR.

A preservação do elemento 47 como apoio residual possibilitou melhor suporte da PPR em região de extremo livre, que é uma área biomecanicamente desfavorável e de grande esforço mastigatório. Além disso, caso o paciente opte no futuro pela instalação de implantes, o osso alveolar estará preservado nessa região[13]. Por isso, essa alternativa deve ser considerada pelo cirurgião-dentista e o paciente deve estar ciente e devidamente orientado, principalmente em relação aos cuidados com a higiene quando esse tipo de tratamento for planejado e executado.

Pacientes que necessitam de tratamento protético extensivo podem precisar de restauração de sua DVO devido ao desgaste dentário, perda dentária ou alterações que ocorreram nas próteses existentes ao longo do tempo. O processo de alteração da DVO não é uma ciência exata e é melhor descrito como tratamento baseado na avaliação clínica da estética facial e dentária juntamente com orientações dimensionais fornecidas pela literatura odontológica. Além disso, quando um ou mais dentes em um quadrante estão ausentes, é comum ver a erupção dos dentes agora sem oposição, muitas vezes acompanhada por seu osso alveolar de suporte. Em alguns casos, a erupção contínua mantém a DVO, entretanto, no presente caso clínico, não havia espaço suficiente para materiais restauradores, a menos que

a DVO fosse aumentada. Na revisão da literatura de Abduo et al., foi enfatizado a segurança de aumentar a DVO, embora possa ocorrer desconforto e dor, que desaparecerão após alguns dias[14].

O correto diagnóstico e planejamento deste caso clínico, onde envolveu a produção de modelos de gesso para estudo, caracterização dos dentes e tecidos moles relacionados ao caminho de inserção e determinação cuidadosa dos componentes da PPR (grampos de retenção e oposição, conectores e demais estruturas metálicas)[15] e a realização dos preparos prévios de forma adequada possibilitou um excelente resultado. Para que o tratamento reabilitador com PPRs alcance o nível de sucesso desejado sem danificar a estrutura de suporte, todas as etapas do tratamento reabilitador devem ser cuidadosamente desenvolvidas[16]. Por isso, é o cirurgião-dentista o profissional responsável por prever e corrigir falhas devido ao seu conhecimento científico[8].

CONSIDERAÇÕES FINAIS

O planejamento adequado da prótese parcial removível juntamente com todos os preparos pré-protéticos, envolvendo um tratamento multidisciplinar e individualizado, mostrou-se eficiente em termos de tempo clínico e satisfatório para conforto, estética e mastigação do paciente.

ABSTRACT

Removable partial dentures (RPDs) are a viable treatment alternative in clinical practice to rehabilitate partially edentulous arches. However, the planning of these dentures and prior oral preparation are often neglected. This article aims to report the clinical case of an oral rehabilitation with upper and lower RPDs after a multidisciplinary approach, to emphasize the phases of careful planning and prior preparation of the abutment teeth, aiming at the success and longevity of the rehabilitation. A 57-year-old male patient came to the clinic of the Bauru School of Dentistry, University of São Paulo, complaining about the esthetics of his smile and some missing teeth. The subject was using an unsatisfactory lower provisional prosthesis and had a loss of vertical dimension of occlusion (OVD). After the clinical and radiographic examination and the case study in a semi-adjustable articulator, planning was carried out with restorative, endodontic, periodontal and prosthetic approaches. After periodontal treatment, endodontics were performed on elements 12, 15 and 47, creation of cores and crowns on teeth 12 and 15, restoration at the gingival level for residual support on tooth 47, restorations on teeth 11, 13, 22, 24 and 44 and, finally, the making of the upper and lower PPRs. The multidisciplinary approach used in this clinical case enabled the restoration of the OVD and enabled the success of the oral rehabilitation.

UNITERMS: Removable partial denture; Dental prosthesis; vertical dimension of occlusion

REFERÊNCIAS

1. Pisani M X, Segundo A L, Leite V M. de Souza RF, da Silva MA, da Silva CH. Electromyography of masticatory muscles after denture relining with soft and hard denture liners. J Oral Sci. 2013;55(03):217–224.
2. Kruniæ N, Kostiæ M, Petroviæ M, Igiæ M. Oral health-related quality of life of edentulous patients after complete dentures relining. Vojnosanit Pregl. 2015 Apr;72(4):307-11.
3. de Moraes Melo Neto C L, Sábio S, Santin G C. Effects of 50- and 70-Gy radiation doses on polymethyl methacrylate denture bases. Gen Dent. 2020;68(06):56–59.
4. Kim JJ. Revisiting the Removable Partial Denture. Dent Clin North Am. 2019 Apr;63(2):263-278.
5. Campbell SD, Cooper L, Craddock H, Hyde TP, Nattress B, Pavitt SH, Seymour DW. Removable partial dentures: The clinical need for innovation. J Prosthet Dent. 2017 Sep;118(3):273-280
6. Friel T, Waia S. Removable Partial Dentures for Older Adults. Prim Dent J. 2020 Sep;9(3):34-39.
7. De Kok IJ, Cooper LF, Guckes AD, McGraw K, Wright RF, Barrero CJ, Bak SY, Stoner LO. Factors Influencing Removable Partial Denture Patient-Reported Outcomes of Quality of Life and Satisfaction: A Systematic Review. J Prosthodont. 2017 Jan;26(1):5-18.
8. Benso B, Kovalik AC, Jorge JH, Campanha NH. Failures in the rehabilitation treatment with removable partial dentures. Acta Odontol Scand. 2013 Nov;71(6):1351-5.
9. Jorge, J.H; Quishida, C.C.C; Vergani, C.E; Machado, A.L; Pavarina, A.C; Giampaolo, E.T. Clinical evaluation of failures in removable partial dentures. Journal of Oral Science, v. 54, n. 4, p.337-342, 2012.
10. Ramsay SE, Whincup PH, Watt RG, Tsakos G, Papacosta AO, Lennon LT, Wannamethee SG. Burden of poor oral health in older age: findings from a population-based study of older British men. BMJ Open. 2015 Dec 29;5(12):e009476.
11. Bohnenkamp DM. Removable partial dentures: clinical concepts. Dent Clin North Am. 2014 Jan;58(1):69-89.
12. Hidalgo BG, Nascimento DS, Sanches MFB, Rocha PES, Santos RR, Haddad MF. Sequência laboratorial para a confecção de prótese parcial removível: parte I: do modelo de estudo à inclusão da escultura. Rev. Odontol. Araçatuba (Impr.); 34(2): 45-49, jul.-dez. 2013. Ilus.
13. Porto VC, Prótese parcial removível, 1 ed. São Paulo: ed. Santos publicações; 2017.
14. Abduo J, Lyons K. Clinical considerations for

increasing occlusal vertical dimension: a review. Aust Dent J. 2012;57(1):2–10.
15. Viswambaran M, Sundaram RK. Effect of storage time and framework design on the accuracy of maxillary cobalt-chromium cast removable partial dentures. Contemp Clin Dent. 2015 Oct-Dec;6(4):471-6.
16. Sugio CYC, Gomes ACG, Maciel JG, Procópio ALF, Neppelenbroek KH. Considerações sobre os tipos de próteses parciais removíveis e seu impacto na qualidade de vida. Rev. Odontol. Araçatuba (Impr.); 40(2): 15-21. 2019.

AUTOR CORRESPONDENTE:

KARIN HERMANA NEPPELENBROEK
Professora associada nível 3 do Departamento de Prótese e Periodontia da Faculdade de Odontologia de Bauru (FOB/USP) - Al. Octávio Pinheiro Brisola, 9-75, Bauru, SP, 17012-901, Brasil.
E-mail: khnepp@yahoo.com.br