RESTAURAÇÃO TRANSCIRÚRGICA: INTER-RELAÇÃO PERIODONTIA E DENTÍSTICA

TRANSSURGICAL RESTORATION: INTERRELATIONSHIP BETWEEN PERIODONTICS AND DENTISTRY

DÉBORA CRISTINA DE SOUSA LIMA MACHADO[1]
JULIANE PEREIRA BUTZE[2]

RESUMO

Tendo em vista a importância da relação Dentística Restauradora e Periodontia na Odontologia atual, o presente estudo demonstrou o relato de um caso clínico realizado no Complexo Odontológico do Centro Universitário da Serra Gaúcha (FSG), retratando um procedimento de restauração transcirúrgica em um paciente cujo elemento 13 estava comprometido com uma cavidade subgengival disto-palatino, sendo a resina composta o material restaurador de escolha. Este estudo teve como objetivo apresentar um caso clínico demonstrando a técnica de restauração transcirúrgica e a integração do planejamento entre Periodontia e Dentística Restauradora realizado na Clínica de Odontologia do Centro Universitário da Serra Gaúcha -FSG. Este trabalho mostrou a importância da realização de uma técnica cirúrgica e restauradora correta por parte dos cirurgiões-dentistas, assim como na verificação de que os tecidos periodontais podem reagir de forma positiva à presença de materiais restauradores adesivos posicionados subgengivalmente.

UNITERMOS: Periodonto. Aumento de Coroa Clínica. Resinas Compostas

INTRODUÇÃO

O sucesso nos tratamentos odontológicos, sejam eles em quaisquer áreas da Odontologia, devem respeitar os tecidos periodontais e o espaço biológico do periodonto (EBP). O espaço biológico do periodonto compreende uma medida em torno de 2 a 3 mm, medida esta muito discutida na literatura pois há controvérsias quanto à inclusão ou não do sulco gengival. O EBP é compreendido entre a base do sulco gengival e a porção mais coronal da crista óssea alveolar, sendo o sulco não pertencente ao EBP[1-4]. O EBP atua como uma barreira de proteção pois ele protege os tecidos de sustentação do elemento dental. É no EBP que se encontra o fluido crevicular, responsável pela neutralização de bactérias e seus produtos tóxicos, responsáveis pelas agressões[5].

A invasão deste espaço ativa uma cascata inflamatória que causará danos teciduais. Dentre estes danos, podemos citar a reabsorção óssea alveolar, perda de inserção clínica (PI), perda óssea, desenvolvimento de bolsas periodontais e até mesmo a perda do elemento dental[4,6,7,8,9,10]. O EBP, idealmente, não deve ser invadido, entretanto quando de sua invasão, precisa ser restabelecido através de procedimentos cirúrgicos, extrusões ortodônticas ou podendo ser recuperado pelo próprio periodonto. Dentre as principais causas de invasão do EBP, podemos citar: cárie dentária, procedimentos restauradores, fraturas dentárias, cimentações protéticas e perfurações endodônticas. A recuperação do EBP tem como função, restabelecer a estética, biologia e funcionamento do periodonto. Dentre os procedimentos cirúrgicos para restabelecimento do mesmo, está o aumento de coroa clínica, cunha interproximal, cunha distal, gengivectomia, cirurgia de retalho com ou sem osteotomia, retalho com bisel interno. O tempo de cicatrização varia de cordo com a resposta do hospedeiro, fenótipo gengival e da técnica cirúrgica empregada[11-15].

A Periodontia e a Dentística são áreas que devem estar interligadas para se estabelecer um correto diagnóstico, adequado plano de tratamento, bons resultados e longevidade do tratamento. As restaurações transcirúrgicas são um exemplo da importância do domínio dessas áreas, pois combinam o tratamento cirúrgico-periodontal e restaurações em uma mesma sessão clínica[5,16,17]. Os procedimentos restauradores devem ter como requisitos necessários uma boa adaptação marginal, lisura e polimento, término cervical acessível, não ter excesso ou falta de material. Nos casos em que a lesão possui extensão subgengival, é necessário a realização de uma restauração transcirúrgica com material biocompatível, respeitando o EBP. Este tratamento

1 - Graduanda do Curso de Odontologia do Centro Universitário da Serra Gaúcha - FSG
2 - Doutora em Periodontia, Docente do Curso de Odontologia do Centro Universitário da Serra Gaúcha - FSG. Endereço Rua Os Dezoito do Forte,2366. E-mail: juliane.butze@fsg.edu.br

reduz o número de sessões clínicas, reduz o tempo total do tratamento, ampliando o acesso dos pacientes aos tratamentos reabilitadores [4,5,15,18,19].

Portanto, o objetivo deste estudo foi apresentar um caso clínico sobre restauração transcirúrgica com planejamento integrado entre Periodontia e Dentística Restauradora realizado na Clínica de Odontologia do Centro Universitário da Serra Gaúcha -FSG (CAAE: 57485922.5.0000.5668).

RELATO DE CASO

Paciente L.C.R, 68 anos de idade, gênero masculino estava em atendimento na disciplina de Periodontia na Clínica Odontológica do Centro Universitário da Serra Gaúcha. Após ser avaliado e identificado necessidade de restauração transcirúrgica no elemento 13, foi convidado a participar do estudo, assinando o Termo de Consentimento Livre e Esclarecido (TCLE). Ao exame clínico intra-bucal, foi observada uma cavidade no elemento 13 disto-palatina (Figura 1). Ao exame radiográfico, foi constatado a presença de infiltração na restauração e lesão de cárie disto-palatina que se estendia aos tecidos subgengivais (Figura 2). Com a documentação detalhada do paciente, após anamnese, exames clínico e radiográfico, foi realizado o planejamento do tratamento. O tratamento instituído foi a restauração transcirúrgica no elemento 13 disto-palatina.

Figura 1: Foto inicial

Figura 2: Radiografia inicial

O procedimento foi iniciado com profilaxia em forma de bochecho, com Digluconato de Clorexidina 0,12%, por 1 minuto e profilaxia extra-bucal com clorexidina a 2%. Paciente recebeu anestesia infiltrativa com Mepivacaína 2% com epinefrina 1:100.000 (Mepiadre 100, DFL) com complemento palatino. Após anestesia, a incisão nos tecidos foi realizada com lâmina de bisturi 15C. Ao se realizar o descolamento dos tecidos, foi possível observar toda a extensão da lesão de cárie (Figura 3). A remoção da restauração foi realizada com ponta diamantada (KG Sorensen, Cotia, SP, Brasil) em alta rotação sob refrigeração abundante. O tecido cariado foi removido com brocas Carbide (KG Sorensen, Cotia, SP, Brasil) em baixa rotação e colher de dentina (Figura 4).

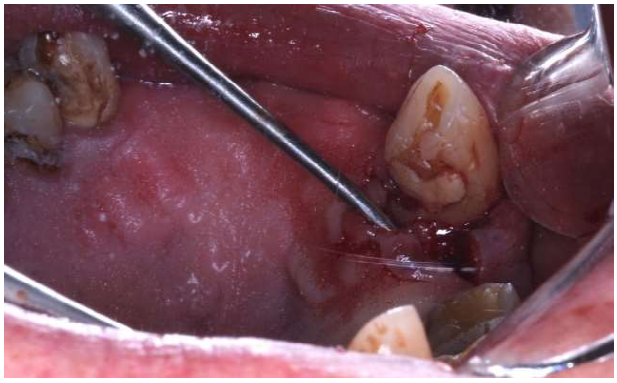

Figura 3: Extensão da lesão de cárie

Figura 4: Remoção de tecido cariado

O material restaurador escolhido foi resina composta Filtek Z350 na cor A2B (3M, Sumaré, SP, Brasil). O procedimento foi iniciado com condicionamento com ácido fosfórico 37% Condac (FGM Dental Group, Joinville, SC, Brasil), por 30 segundos em esmalte e 15 segundos em dentina. Após, ocorreu a lavagem com água abundante e secagem da cavidade com algodão. Foram aplicadas duas camadas de sistema adesivo Adper Single Bond 2 (3M ESPE, Sumaré, SP, Brasil), com microbrush (KG Sorensen, Cotia, SP, Brasil) em todas as paredes de esmalte e dentina seguidos de leves jatos de ar para volatilização do solvente e, então a camada de adesivo foi fotopolimerizada por 40 segundos. A restauração foi realizada com resina composta Filtek

Z350 na cor A2B (3M ESPE, Saint Paul, EUA) (Figura 5). Cada incremento foi fotopolimerizado por 40 segundos. Por fim, foi realizado o acabamento com pontas diamantada 3195 na granulação F e FF (KG Sorensen, Cotia, SP, Brasil) e polimento com borrachas abrasivas (Ultragloss, American Burrs, Palhoça, SC, Brasil). Em seguida, o retalho foi reposicionado e suturado com fio de Seda 4-0 (Ethicon®, Johnson & Johnson, São José dos Campos, SP) (Figura 6). A radiografia final, após o procedimento, foi realizada para avaliação da adaptação do material restaurador (Figura 7).

Figura 5: Restauração com resina composta

Figura 6: Sutura dos tecidos

O paciente recebeu orientações pós-operatórias e foi prescrito Dipirona sódica 500mg. Também foi prescrito como protocolo de controle de placa bacteriana, 15 ml Digluconato de Clorexidina 0,12% para bochecho. O paciente retornou após 15 dias da realização do procedimento para remoção da sutura (Figura 8).

DISCUSSÃO

Por muito tempo o término cervical de restaurações subgengivais foi tido como um princípio de “extensão para prevenção”, preconizado por G.V. Black. Notou-se, posteriormente que tal postura revelava uma relação entre o acúmulo de biofilme bacteriano com a cárie e doenças periodontais[20,21].

No presente relato, notou-se a necessidade de uma restauração transcirúrgica do elemento 13 devido a uma lesão de cárie subgengival. Visto que o paciente já apresentava perda de inserção clínica neste elemento e a cavidade de cárie estava a uma distância suficiente da crista óssea, respeitando o EBP, não havendo necessidade de osteotomia.

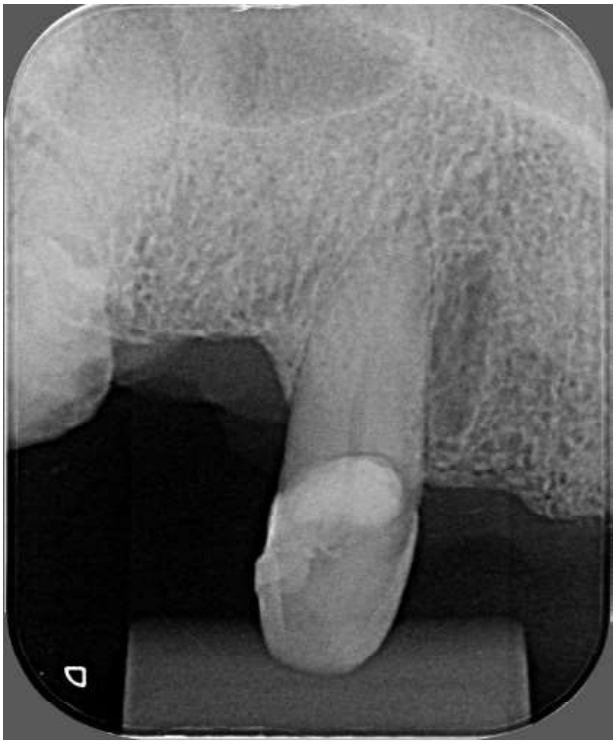

Figura 7: Radiografia final

Figura 8: Remoção de sutura após 15 dias

O Espaço Biológico do Periodonto atua como um vedamento biológico, protegendo os tecidos de sustentação do periodonto composto pelo cemento, ligamento periodontal e osso alveolar, pois neste espaço encontra-se o fluido crevicular gengival[15,22,23]. O EBP compreende a porção mais coronal do epitélio de união e a crista do osso alveolar, e possui uma medida de 2 a 3mm de espaço[6,24].

As discussões sobre as medições do EBP na literatura são muito controversas entre os autores. Estas foram iniciadas por Gargiulo et al. (1961) que mensuraram em espécimes humanos as distâncias

ocupadas pelo sulco gengival, epitélio gengival e inserção conjuntiva. Neste, o sulco gengival mediu 0,69mm, o epitélio juncional mediu 0,97mm e a inserção conjuntiva 1,07mm, totalizando 2,73 mm, podendo ser o valor arredondado para 3mm, incluindo o sulco gengival como parte integrante do EBP[7,22]. Entretanto, alguns autores não incluem o sulco gengival como componente deste espaço[2,17,25]. Para tais autores, o EBP descreve as dimensões histológicas dos tecidos supracrestais, composta pelo epitélio juncional de 0,97mm e a inserção conjuntiva de 1,07mm, totalizando uma média de 2,04mm[4,15,17,26].

A violação do EBP desencadeia uma inflamação crônica progressiva que pode levar à reabsorção óssea alveolar, desenvolvimento de bolsas periodontais, perda do nível de inserção clínica e até à perda do elemento dental[4,15,25]. Existem algumas situações clínicas em que é necessário estender as margens subgengivalmente. Dentre essas situações, podemos citar a presença de restaurações prévias subgengivais, cáries que se estendem apicalmente para o meio gengival, extensão apical de restaurações ântero-superiores com altas exigências estéticas[17,27,28].

A abordagem cirúrgica, devidamente planejada, deve ocorrer após uma avaliação inicial em que se tem o controle da infecção periodontal, controle mecânico de higiene oral, eliminação de fatores retentivos de placa, logo, um periodonto saudável. As indicações para os procedimentos cirúrgicos periodontais incluem dificuldade de acesso para o controle de biofilme pelo paciente, ausência de acesso para raspagem e alisamento radicular, facilitar o tratamento restaurador, redução de profundidade da bolsa, restaurações subgengivais que necessitem mudança de margem[25,29].

Um tratamento restaurador bem-sucedido não pode causar danos aos tecidos de sustentação. As restaurações precisam respeitar os aspectos mecânicos, biológicos e estéticos a fim de garantir que os tecidos de suporte e dentário mantenham sua integridade[4]. Nestes casos, são realizadas manobras cirúrgicos-periodontais chamadas de restaurações transcirúrgicas[30-34].

Previamente à indicação de uma restauração transcirúrgica deve ser realizada uma análise radiográfica, avaliação de envolvimento endodôntico, extensão da lesão subgengival, possibilidade de isolamento do campo operatório e planejamento cirúrgico-periodontal[35]. Soares et al. (2017) diz que o epitélio do sulco apresenta uma tolerância a agentes externos e que as restaurações podem ser realizadas até a medida intra-sulcular de 0,5mm, sem causar danos periodontais. Para o sucesso de uma restauração transcirúrgica, deve ser obedecido uma distância mínima entre a margem da restauração e a crista óssea de 3mm[5,17,36].

Na Odontologia existem vários materiais restauradores disponíveis, de forma que em cada plano de tratamento, é possível a escolha do material mais adequado para o caso. Os materiais restauradores, além da sua função primordial de restaurar, devem cumprir requisitos como a manutenção da vitalidade pulpar e da saúde periodontal. Como exemplo de materiais, citamos: as resinas compostas, o cimento de ionômero de vidro e amálgama de prata[5,37,38]. O material de primeira escolha para casos de alta exigência estética são as resinas compostas, material este que foi utilizado no estudo. As resinas apresentam características como lisura superficial e polimento satisfatórios, biocompatibilidade e pouca solubilidade permitindo baixo acúmulo de biofilme[39]. As resinas compostas são materiais adesivos de primeira escolha também pelas suas propriedades mecânicas e ópticas similares a estrutura dental[40].

O sucesso biológico destas restaurações é comprovado pela ausência de sinais de inflamação, formação de bolsas periodontais, edema gengival, sangramento à sondagem. Neste caso, o perfil de emergência da restauração apresentou-se adequado, bem como o acabamento e o polimento superficial. Dentre os benefícios e vantagens que poderão ser observados estão a melhora da estética orofacial, da condição periodontal, da saúde dental, da oclusão dentária e do sistema estomatognático. As desvantagens relacionadas à não execução da restauração transcirúrgica no caso relatado, refletiriam na piora da condição periodontal, agravamento de lesões de cárie e destruição dental, podendo levar à perda do elemento dentário[5,15,17].

A escolha da técnica cirúrgica deve ser adequada ao plano de tratamento periodontal. Os procedimentos cirúrgicos planejados para cada caso levam em consideração a invasão ou não do EBP. Quando não há invasão do EBP, os procedimentos cirúrgicos são gengivectomia, cirurgia a retalho sem osteotomia, cunha distal e cunha interproximal. O retalho de espessura total é o mais indicado para uma restauração transcirúrgica pois além de permitir boa visualização do campo operatório, preserva o epitélio oral tornando menos desconfortável para o paciente o pós-operatório[37,41]. No caso relatado, não houve invasão do espaço biológico e a técnica selecionada foi a cirurgia a retalho.

A obtenção do resultado esperado com a técnica cirúrgica ressalta a importância de um planejamento cirúrgico adequado considerando a condição clínica do paciente, perda óssea, tipo de retalho, qualidade e quantidade de mucosa queratinizada, posição do dente no arco. Todas as técnicas possuem suas indicações específicas, portanto, o conhecimento de suas limitações e contraindicações tornam-se imprescindíveis[29,33,42].

CONCLUSÃO

As restaurações transcirúrgicas apresentam resultados favoráveis, além de permitirem a diminuição do número de sessões clínicas, diminuição de custos e, quando bem executado, a longevidade do

tratamento. A escolha da resina composta proporcionou qualidade estética e funcional o que resultou no sucesso clínico do caso relatado.

ABSTRACT

In view of the importance of the restorative dentistry and periodontics relationship in current dentistry, the present study demonstrated the report of a clinical case carried out in the Dental Complex of the Centro Universitário da Serra Gaúcha - FSG, portraying a transsurgical restoration procedure in a patient whose element 13 was compromised with a subgingival cavity of this-palatine, the composite resin being the restorative material of choice. This study aimed to present a clinical case demonstrating the technique of transsurgical restoration and the integration of planning between Periodontics and Restorative Dentistry carried out at the Dentistry Clinic of the University Centro Universitário da Serra Gaúcha - FSG. This study showed the importance of performing a correct surgical and restorative technique by dentists, as well as in verifying that periodontal tissues can react positively to the presence of adhesive restorative materials positioned subgingival.

UNITERMS: Periodonto. Clinical Crown Increase. Composite Resins

REFERÊNCIAS BIBLIOGRÁFICAS

1. Kahn S. Influência do biótipo periodontal na Implantodontia e na Ortodontia. Rev Bras Odontol., Rio de Janeiro, 70:40-5, 2013.
2. Schmidt J, Sahrmann P, Weiger R, Schmidlin PR, Walter C. Biologic width dimensions- a systematic review. J of Clinical Periodontol., 40:493-504, 2013.
3. Carranza NTK**.** Periodontia Clínica. 12. ed. Saunders: Elsevier, 2016.
4. Marques RO. Espaço biológico: mito ou realidade. 2018. Dissertação (Mestrado em Medicina Dentária). Faculdade de Ciências da Saúde, Universidade Fernando Pessoa, Porto, 2018.
5. Nobre JTF, Oliveira, VN, Peralta, SL. Restauração Transcirúrgica: relato de caso clínico. Rev. Expr. Catól. Saúde; v. 6, n. 1; jan-jun; 2021.
6. Gargiulo AW, Wentz FM, Orban B. Dimensions and relations of the dentogingival juntion in humans. J Periodontol, Rio de Janeiro, v.32, n.3, p.261-267, July. 1961.
7. Tristão GC. Espaço biológico: estudo histométrico em periodonto clinicamente normal de humanos. 1992. 47f. Tese (Doutorado em Periodontia) – Faculdade de Odontologia, Universidade de São Paulo, São Paulo, 1992.
8. Bosshardt DD, Lang NP. The junctional epithelium: from health to disease. J Dent Res. 84:9–20, 2005.
9. Perez J, Smukler H, Nunn ME. Clinical dimensions of the supraosseous gingivae in healthy periodontium. J Periodontol, 79:2267-72, 2008.
10. Nugala B. Biologic width and its importance in periodontal and restorative dentistry. J Conserv Dent, 15(1):12-7, 2012.
11. Lindhe J. Clinical Periodontology and Implant Dentistry. 4ª ed. USA: Blackwell Munksgaard, 2003.
12. Lindhe J. Clinical Periodontology and Implant Dentistry. 4ª ed. USA: Blackwell Munksgaard, 2003.
13. Conceição E. Procedimentos Cirúrgico-Periodontais Aplicados à Dentística. Dentística-Saúde e Estética. 2ª ed. São Paulo: Artmed, p. 86–112, 2007.
14. Savadi A, Rangarajan V, Savadi RC, Satheesh P . Biologic Perspective in Restorative Treatment. J Indian Prosthodont Society, 11(3):143-8, 2011.
15. Barbosa, RSC. A importância da saúde periodontal na Odontologia Restauradora: revisão de literatura. 2020. Monografia apresentada ao Curso de Graduação em Odontologia do Centro Universitário Unidade de Ensino Superior Dom Bosco.
16. Guênes GMT, Gusmão ES, Loretto SC, Braz R, Dantas EM, Lyra AMVC. Cirurgias periodontais aplicadas à dentística. Rev Cir Traumatol BucoMaxilo-Fac. 6(4):9-16, 2006.
17. Soares PBF, Xavier L, Vilela ABF, Mesquita GC, Soares CJ. Restaurações diretas em resina composta transcirúrgicas em dentes traumatizados: acompanhamento de série de casos na clínica de traumatismo dento-alveolar da FOU. Rev Odonto Braz Central, v. 26, n. 76, p. 51-57, 2017.
18. Elias MG, Carvalho W, Barboza EP. Localização da margem dos preparos em restaurações estéticas: uma discussão em relação à saúde periodontal. Rev Gaúcha Odontol., v. 61, p. 441-445, 2013.
19. Tortoriello IHG. et al. Crown lengthening surgery and transurgical restoration. RSBO, v. 13, n. 1, p. 67- 73. jan./mar. 2016.
20. Löe H, Theilade E, Jensen S. Experimental gengivitis in man. J Periodontol, Rio de Janeiro, v.36, p.177. 1965.
21. Lindhe J, Wincen P. The effects on gengivae of chewing fibrous foods. J Periodont Res, Copenhagen, v.4, p.193,1969
22. Cayana EG. Analise clínica comparativa das condições do periodonto em resposta a procedimentos restauradores com invasão do espaço biológico. 82 f. Dissertação (Mestrado em Periodontia) – Faculdade de Odontologia. Universidade Federal do Rio Grande do Sul, Porto Alegre, 2005.
23. Passanesi E. Distâncias Biológicas Periodontais. Ed. Artes Médicas LTDA., São Paulo 2011.

24. Festugatto FE, Daudt FARL, Rösing CK. Aumento de coroa clínica: comparação de técnicas de diagnóstico de invasão do espaço biológico do periodonto. Periodontia, Rio de Janeiro, v.9, n.1, p. 42-49, jan./ jun. 2000.
25. Gavriil D, Kakka A, Myers P, O´Connor CJ. Pre-endodontic restoration of structurally compromised teeth: current concepts. Br Dent J. V.231, n. 6. 2021.
26. Ramos C, Mata RS. A Importância da Conquista do Espaço Biológico para Tratamentos Restauradores. Periodontia, São Paulo: Artes médicas, p. 2-3, 2017.
27. Brandini DA,Sonoda CK, Panzarini SR, Pedrini D, Poi WR, Amaral MF. Prevalência da relação de procedimentos cirúrgicos periodontais e a Odontologia Restauradora. Revista Odontológica de Araçatuba, v.36, n.1, p.09-13. Janeiro / Junho, 2015.
28. Gontijo GM, Neto JG, Santos KVR, Souza JB, Castro AT. Harmonização do sorriso por meio de cirurgia periodontal e restaurações diretas em resina composta: relato de caso. Revista de Odontologia Brasil Central. 2020
29. Dietrich T, Krug R, Krastl G, Tomson P. Restoring the unrestorable! Developing coronal tooth tissue with a minimally invasive surgical extrusion technique. Br Dent J, v 226 n. 10, maio, 2019.
30. Baratieri LN, Monteiro JRS, Cardoso AC, Melo Filho JC. Coronal fracture with invasion of the biologic width: a case report. Quintessence Int. 1993.
31. Marson FC, Sensi LG, Belli R, Monteiro JRS, Araújo E. Colagem transcirúrgica de fragmento dental: relato de caso clínico. Clínica - Int J Braz Dent. 2006.
32. Martins PWT, Silva MGS, Torre EM., et at. Reabilitação estética em dentes anteriores com lesões de cárie proximais: relato de caso. Odontol Clín Cient. 2011.
33. Silva CF, Cruz LERN, Martos J. Restauração transcirúrgica para o restabelecimento da estética dentária e periodontal. Clínica-international Jornal of Brazilian Dentiatry, v. 11, n. 4, p. 368-375, 2015.
34. Oppermann RV, Gomes SC, Cavagni J, Cayana EG, Conceição EN. Response to Proximal Restorations Placed Either Subgingivally or Following Crown Lengthening in Patients with No History of Periodontal Disease. Int J Periodontics Restorative Dent, 2016.
35. Souza FHC, Grochau CH, Klein-Júnior CA, Campos LM. Restauração trannscirúrgiva com envolvimento endodôntico: relato de caso clínico. Stomatos. 2004.
36. Padbury A, Eber R, Wang HL. Interactions between the gingiva and the margin of restorations. J Clin Periodontol, 30:379-85, 2003.
37. Olleto M. Restauração transcirúrgica. 2011. Monografia (Pós-graduação em Odontologia) – Faculdade de Odontologia, Universidade Federal do Rio Grande do Sul, Porto Alegre, 2011.
38. Boff MF, Dal Ri I, Tonolli L, Butze JP. Tratamento reabilitador cirúrgico restaurador: relato de caso. Rev Periodont, v. 28, n. 2, p. 60-64, 2018.
39. Azevedo LEGB, Carvalho TA. Acabamento e polimento de restaurações estéticas em resina: revisão integrativa de literatura. Rev Assoc Paul Cir Dent 2022;76(1):56-60.
40. Freitas MR, Andreucci AC, Lunardi F, Liporoni PCS, Zanatta RF. Reparos em restaurações diretas na filosofia de mínima intervenção. Rev Assoc Paul Cir Dent. 2020; 74(3):213 -7.
41. Rissato MTMS. Aumento de coroa clínica para restabelecimento das distâncias biológicas com finalidade restauradora – revisão da literatura. RFO UPF 2012.
42. Martos M, Marques MM, Costa RK, Silveira LFM, Nova Cruz LER. Transurgical re-attachment of coronal fragment in anterior-fractured tooth. Eur J Gen Dent. 2013.

AUTOR CORRESPONDENTE:

JULIANE PEREIRA BUTZE
Doutora em Periodontia, Docente do Curso de Odontologia do Centro Universitário da Serra Gaúcha - FSG.
Endereço Rua Os Dezoito do Forte,2366.
E-mail: juliane.butze@fsg.edu.br