REABILITAÇÃO ESTÉTICA COM FACETAS E COROAS CERÂMICAS EM DISSILICATO DE LÍTIO: RELATO DE CASO

AESTHETIC REHABILITATION WITH CERAMIC FACETS AND CROWNS IN LITHIUM DISILICATE: CASE REPORT

ESP. DANIELA DE OLIVEIRA[1]
M.ª PRISCILA GIAMPÁ[2]
DR.ª CRISTAL FERNANDEZ DE CARVALHO[3]
DR.ª CAROLINA BAPTISTA MIRANDA[4]
ESP. TÁSSIA MONIQUE DOS SANTOS PEREIRA[5]

RESUMO

Introdução: A procura pela estética do sorriso é crescente na Odontologia, pois, muitas vezes um sorriso alinhado e periodonto saudável não são o bastante. A cerâmica odontológica apresenta-se como uma ótima possibilidade restauradora, visto o avanço das técnicas de adesão entre o substrato dentário e as cerâmicas, torna-se mais previsível o resultado com este tipo de reabilitação. **Objetivo:** O presente artigo tem como objetivo descrever um caso clínico com envolvimento de diversos níveis de desgaste dentário para reabilitação estética com cerâmica de dissilicato de lítio. **Relato de caso:** Paciente 36 anos, gênero feminino, apresentava insatisfação com seu sorriso devido a forma e a alteração de cor dos seus dentes superiores anteriores e pré-molares. O plano de tratamento consistiu em realizar a troca da coroa metalocerâmica por coroa total cerâmica da unidade 14, coroa total cerâmica nas unidades 11, 21 e 22, facetas cerâmicas nas unidades 15, 13, 12, 23, 24 e 25, osteotomia e gengivoplastia das regiões de 2º pré-molar superior esquerdo ao 2º pré-molar superior direito, clareamento dental caseiro da arcada inferior e placa oclusal superior de proteção. O material de escolha para a resolução do caso clínico foi a cerâmica vítrea reforçada à base de dissilicato de lítio, pois, possui um índice de refração de luz semelhante à estrutura dentária, sem interferência significativa da translucidez, além de ser passível de cimentação adesiva por se tratar de uma cerâmica ácido sensível e o tamanho do cristal e a sua disposição favorecem o aumento das propriedades mecânicas da restauração. **Conclusão:** O plano de tratamento realizado permitiu o restabelecimento da função e estética, com reprodução das características dos dentes naturais e promoção da jovialidade e da harmonia no sorriso.

UNITERMOS: Estética; Cerâmica; Preparo dental; Reabilitação estética.

INTRODUÇÃO

A Organização Mundial de Saúde (OMS), em 1946, definiu a "Saúde" como "o estado de completo bem-estar físico, mental e social, e não só a ausência de doença". Esta perspectiva na Odontologia sugere que o objetivo final dos cuidados dentários não é apenas a ausência de cárie ou de doença periodontal, mas também o bem-estar mental e social do paciente[1]. Nesse sentido, uma estética agradável também é considerada uma referência de saúde e sucesso, capaz de elevar a autoestima do indivíduo transmitindo-lhe confiança[2].

A procura pela estética do sorriso é crescente na Odontologia, pois, muitas vezes um sorriso alinhado e periodonto saudável não são o bastante, no ponto de vista do paciente. As pessoas estão cada vez mais exigentes com a aparência e, com isso, cabe ao dentista atender a essas necessidades, proporcionando um sorriso mais harmônico, superando as expectativas desses pacientes. Dessa

1. Especialista em Dentística – Instituto Prime de Ensino Personalizado, Salvador, BA, Brasil.
2. Mestre em Clínica Odontológica - Escola Bahiana de Medicina e Saúde Pública, Salvador, BA. Brasil.
3. Doutora em Odontologia - Universidade Cruzeiro do Sul, São Paulo.
4. Doutorado em Odontologia Restauradora - Universidade Estadual Paulista Júlio de Mesquita Filho, Araraquara, SP, Brasil.
5. Especialista em Dentística – Instituto Prime de Ensino Personalizado, Salvador, BA, Brasil.

forma, a Odontologia cumpre um papel importante nesse processo, desenvolvendo ao longo dos anos novas técnicas e materiais destinados à melhora do sorriso e, consequentemente à promoção da autoestima das pessoas[3].

Um desses materiais é a cerâmica odontológica, que se apresenta como uma ótima possibilidade restauradora por reproduzir a estrutura dental no quesito de efeitos ópticos, reflexão de luz, translucidez, textura, forma, por possuir coeficiente de expansão térmica próxima ao da estrutura dentária, ser biocompátivel, apresentar durabilidade satisfatória, resistência à degradação e descoloração; porém as restaurações em cerâmica são mais onerosas, a técnica de cimentação é sensível e exigem mais de uma sessão clínica devido ao trabalho adjunto ao laboratório[4].

Com o avanço das técnicas de adesão entre o substrato dentário e as cerâmicas, torna-se mais previsível o resultado com este tipo de reabilitação. O advento do uso de condicionadores do substrato, geometria e espessura de preparos conservadores também contribuíram para o aprimoramento da técnica[5]. Para obter a previsibilidade do caso é imprescindível que o profissional conheça detalhadamente as possíveis técnicas, os princípios de adesão, faça a correta escolha do sistema cerâmico e uma criteriosa seleção do caso, precedida por anamnese e exame clínico minuciosos[6].

A realização do preparo adequado deve ter um desgaste uniforme, suficiente para a preservação da estrutura dentária e para a obtenção da estética[7]. Quase sempre é necessário realizar o desgaste da estrutura dental para que o ceramista tenha condições de elaborar a peça de maneira adequada e com excelência estética, assim como para melhores propriedades físicas da restauração indireta[8].

Dessa maneira, o presente artigo tem como objetivo descrever um caso clínico com envolvimento de diversos níveis de desgaste dentário para reabilitação estética com cerâmica de dissilicato de lítio.

RELATO DE CASO

Paciente do gênero feminino, 36 anos, compareceu ao ambulatório especializado de ensino odontológico apresentando na anamnese como queixa principal a insatisfação com o seu sorriso devido a forma e a alteração de cor dos elementos dentários anterossuperiores e pré-molares. Durante o exame intra-oral, foi constatado a necessidade de troca da coroa metalocerâmica da unidade 14 devido a desadaptação cervical e insatisfação estética, e das diversas restaurações insatisfatórias em resina composta nos incisivos centrais e laterais superiores e a indicação de cirurgia gengival das regiões de 2º pré-molar superior esquerdo ao 2º pré-molar superior direito (Figura 1).

Figura 1. A) Aspecto clínico intraoral inicial do sorriso; B) Aspecto clínico extraoral inicial do sorriso.

Diante do quadro clínico existente, o plano de tratamento apresentado para esta paciente consistiu em realizar a troca da coroa metalocerâmica por coroa total cerâmica da unidade 14, coroa total cerâmica nas unidades 11, 21 e 22, facetas cerâmicas nas demais unidades de 15 ao 25, osteotomia e gengivoplastia das regiões de 2º pré-molar superior esquerdo ao 2º pré-molar superior direito, clareamento dental caseiro da arcada inferior e placa oclusal superior de proteção.

Depois da aprovação do planejamento pela paciente, iniciou-se o tratamento com as fotografias iniciais intra e extra oral e as moldagens superior e inferior utilizando alginato (Hydrogum 5, Zhermack, Itália) para obtenção dos modelos de estudo.

Seguiu-se com o encaminhamento da paciente para a cirurgia periodontal, entrega da moldeira de silicone personalizada e gel clareador à base de Peróxido de Carbamida 16% (Whiteness Perfect, FGM, Brasil) para clareamento da arcada inferior e orientações de uso de 1 hora por dia durante 20 dias.

Após a cirurgia periodontal (Figura 2A-B), foram realizadas novas fotos intraorais e moldagem superior utilizando alginato (Hydrogum 5, Zhermack, Itália), o qual foi vazado com gesso especial (Durone IV, Dentsply Sirona, EUA) para a obtenção do modelo. A seguir, foram encaminhados para o laboratório juntamente com o modelo antagonista e fotografias para a realização do enceramento diagnóstico.

Figura 2. A) Aspecto clínico intraoral após a cirurgia periodontal; B) Imagem aproximada da zona estética anterior após a cirurgia periodontal.

O enceramento diagnóstico foi confeccionado através do escaneamento do modelo de gesso e a realização do planejamento digital em um ambiente 3D com o uso do software EXOCAD, seguido da impressão através do recurso CAD/CAM (Figura 3).

Figura 3. Enceramento diagnóstico em tecnologia CAD/CAM.

A fase dos preparos dentários consistiu na remoção da coroa metalocerâmica da unidade 14 utilizando a broca transmetal (Microdont, Brasil) e preparo para coroa nas unidades 11, 21 e 22, através da técnica da silhueta. Inicialmente foi realizado uma canaleta cervical com ponta diamantada #1014 (KG Sorensen, Brasil) e sulcos de orientações vestibulares, linguais e incisais com ponta diamantada #3216 (KG Sorensen, Brasil). Para o desgaste da região proximal foi utilizada a ponta diamantada #3203 (KG Sorensen, Brasil) e na fase lingual a ponta diamantada #3118 (KG Sorensen, Brasil), a seguir foi realizado a regularização do preparo com ponta diamantada #4138 (KG Sorensen, Brasil).

Para a confecção dos provisórios foi utilizada a técnica da moldagem prévia na unidade 14, onde foi feita a moldagem parcial do modelo encerado com alginato (Hydrogum 5, Zhermack, Itália), seguido da inserção de resina acrílica (Dencrilay, Dencril, Brasil) no molde e inserção na boca até presa final do material. Nas demais unidades dentárias foi utilizada a técnica da faceta com dente de estoque (Triplus, Brasil).

Para as demais unidades dentárias envolvidas no procedimento reabilitador foi realizada a confecção de um mock-up como guia de desgaste. Assim, foi feito uma barreira de silicona de condensação (Zetaplus, Zhermack, Itália) do modelo encerado com o material pesado e leve e a inserção de resina bisacrílica (ProTemp, 3M ESPE, Alemanha) na barreira, a qual foi levada em boca e aguardo de sua presa final. Os preparos para as facetas iniciaram-se nas unidades 15, 13, 12, 23, 24 e 25. Por meio da técnica da silhueta, foi realizado a canaleta cervical com ponta diamantada #1012 (KG Sorensen, Brasil), sulcos de orientações verticais com ponta diamantada #3216 (KG Sorensen, Brasil), seguido pela união desses sulcos de orientação com a mesma ponta diamantada, de acordo com a convexidade dentária. Para a remoção do ponto de contato e dos ângulos vivos foi utilizado tira de lixa abrasiva de aço (TDV, Brasil), seguido do polimento com o uso de discos flexíveis abrasivos de granulação média (Flexidiscs, Cosmedent, Chicago, Illinois, EUA).

Após os preparos, a moldagem de trabalho foi realizada com silicona de adição (Express XT, 3M ESPE, Alemanha) fazendo uso da técnica de dois passos operatórios (Figura 4A-B). A seguir, o molde de silicona foi enviado para o laboratório juntamente com o modelo antagonista e as fotografias dos preparos, visando uma melhor avaliação da cor dos diferentes substratos. Para a seleção da cor das peças cerâmicas foi utilizada a Escala Vita Clássica, selecionando a cor A1. Na sequência, a confecção dos provisórios de todas unidades preparadas utilizada a resina bisacrílica (ProTemp, 3M ESPE, Alemanha), através da técnica do mock-up (Figura 4C-D).

A confecção das peças cerâmicas foi realizada com o sistema IPS e.max Press (Ivoclar Vivadent, Liechtenstein) na cor A1 da Escala Vita Clássica, a qual foi realizada a avaliação da adaptação marginal no modelo de gesso (Figura 5A-B) e em boca, assim como os contatos interproximais e confirmação dos detalhes de textura, forma e cor; em seguida foi feito a prova da cor com o uso do Try-in (Allcem Venner, FGM, Brasil), sendo selecionada a cor OW.

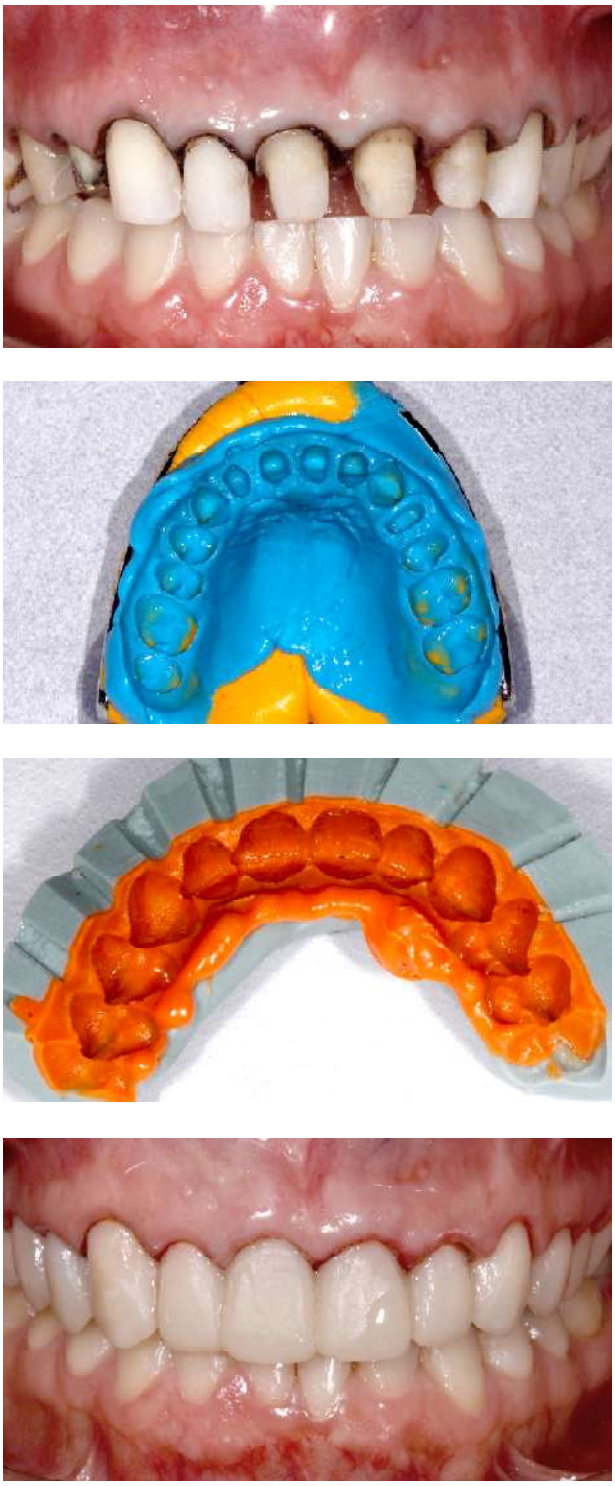

Figura 4. A) Imagem do fio retrator inserido no sulco gengival das unidades dentárias preparadas; B) Imagem do molde obtido pela técnica de dois passos; C) Imagem da moldagem do enceramento diagnóstico; D) Imagem dos provisórios realizados em resina bisacrílica.

Após avaliação das peças protéticas, iniciou-se a conduta para etapa da cimentação, assim, com o auxilio de uma barreira feita com a pasta leve da silicone de condensação (Zetaplus, Zhermack, Itália), as peças foram apoiadas (Figura 6) e foi realizado o condicionamento com ácido fluorídrico 10% (Condac porcelana, FGM, Brasil) durante 20 segundos na sua porção interna, seguido da lavagem abundante com água e a utilização do ácido fosfórico a 37% (Condac 37, FGM, Brasil) sob esfregaço com pincel descartável (Cavibrush, FGM, Brasil), e uma nova lavagem e a aplicação do agente de união silano (ProSil, FGM, Brasil) durante 1 minuto.

Figura 5. Imagem da adaptação das peças cerâmicas no modelo de gesso, A) Vista frontal; B) Vista lateral.

Após o preparo das peças protéticas, foi realizado o isolamento absoluto modificado, remoção dos provisórios e a profilaxia dos preparos com água e pedra pomes extra-fina SS White (S.S White, Brasil). Para o condicionamento das estruturas dentárias foi aplicado ácido fosfórico a 37% (Condac, FGM, Brasil) durante 30 segundos apenas nas bordas dos preparos em esmalte, seguido da lavagem e hibridização com o sistema adesivo universal (Ambar Universal APS, FGM, Brasil) com auxílio do aplicador descartável (microbrush, Kgbrush) por toda a superfície dentária envolvida na cimentação por 20 segundos, e fotoativação (Valo Cordless, Ultradent, Indaiatuba, SP, Brasil).

Figura 6. Imagem das peças cerâmicas adaptadas na barreira confeccionada com a pasta leve da silicona de condensação.

Para a fase da cimentação propriamente dita, o assentamento das peças iniciou pelos incisivos centrais superiores, seguido pelos incisivos laterais, caninos e pré-molares. As peças foram pressionadas sobre o dente no sentido inciso-cervical e vestíbulo-palatino até o extravasamento do excesso do cimento e perfeita adaptação aos preparos dentários. As coroas foram cimentadas com cimento resinoso dual auto adesivo (Maxcem Elite, Kerr, Alemanha) na cor White e as facetas com cimento resinoso fotopolimerizável (Allcem Venner APS, FGM, Brasil) na cor OW. A fotopolimerização foi realizada com o aparelho de alta potência (Valo Cordless, Ultradent, Indaiatuba, SP, Brasil) em cada uma das faces, seguindo as instruções do fabricante.

Finalizada a cimentação, foi realizado o ajuste oclusal com o papel carbono (Accu-film, Parkell, EUA), seguido do polimento das áreas desgastadas com o uso do sistema de borrachas abrasivas (D.Fine Double Diamond, Cosmedent, Chicago, Illinois, EUA). A seguir, realizou-se a moldagem superior com alginato (Hydrogum 5, Zhermack, Itália) e envio do modelo de gesso e antagonista para o laboratório para a confecção de placa de proteção para a arcada superior em acetato de 3mm. Para comparação, registro e acompanhamento do caso, foi feito um novo protocolo fotográfico (Figura 7A-B).

Figura 7. A) Aspecto clínico intraoral final do sorriso em vista frontal; B) Imagem aproximada da zona estética anterior.

DISCUSSÃO

Na reabilitação estética do sorriso, as expectativas e características individuais do paciente, balanceadas pelos conhecimentos dos profissionais, são decisivas para escolha da técnica e do material mais adequados. Vários estudos revelam a insatisfação das pessoas com a forma, alinhamento dentário e a cor dos mesmos, aumentando a procura por tratamentos estéticos, como os laminados cerâmicos[9].

Os laminados cerâmicos ultrafinos conhecidos como “lentes de contato dentais” consistem em restaurações com espessuras de 0,2 a 0,5mm, que são cimentadas sobre a face vestibular dos dentes e demandam um mínimo desgaste do esmalte dental, indicadas para corrigir pequenas alterações de cor, forma e tamanho, se estabelecendo como uma modalidade efetiva de tratamento[10-11-12]. Já as facetas indiretas convencionais são também um tipo de laminado cerâmico, sendo um pouco mais espessas que as lentes de contato, entre 0,6 a 1,2 mm, tendo como indicações os problemas dentais quanto a forma, posição, simetria, textura superficial e cor[10-12], sendo contra-indicadas nos casos de redução significativa da estrutura dental sadia, em casos de bruxismo ou apertamento dental, com alguma patologia periodontal grave e vestibularização severa[13]. Neste caso clínico, as facetas possuíam espessura de até 0,5 mm, podendo ser consideradas “lentes de contato dentais”.

As coroas unitárias, diferentemente dos laminados cerâmicos, possuem um recobrimento total da unidade dentária, geralmente, com espessura de 2,0 mm, e são amplamente utilizadas diante das suas características como a estética, biocompatibilidade e boas propriedades físicas e mecânicas, porém seu sucesso clínico depende principalmente da qualidade do preparo e das dimensões corretas do material de confecção da restauração[10]. Neste caso clínico, as coroas anteriores tiveram espessura de 1,5mm e a coroa posterior com pino metálico de 2,0mm.

As cerâmicas têm apresentado rápida evolução em âmbito científico, a fim de melhorar suas propriedades físicas e mecânicas, para suprir as necessidades estéticas exigidas pela sociedade moderna[12]. O desempenho clínico das coroas e facetas totalmente cerâmicas tem sido bem-sucedido e clinicamente testado. Assim, ao restaurar dentes anteriores e posteriores, os sistemas totalmente cerâmicos modernos são uma excelente opção de tratamento para próteses fixas, coroas unitárias e facetas[14-15].

As cerâmicas odontológicas podem ser divididas conforme sua composição em vítreas (feldspática), reforçadas por partículas (cristais de leucita, dissilicato de lítio, alumina, magnésio e zircônia (infiltradas de vidro)) e policristalinas (alto teor de alumina ou zircônia)[16].

O material de escolha para a resolução do caso clínico apresentado foi a cerâmica vítrea reforçada à base de dissilicato de lítio. Esta cerâmica apresenta em sua estrutura cristais alongados dispersos de maneira entrelaçada, dificultando a propagação de trincas no seu interior. O tamanho do cristal e a sua disposição favorecem o aumento

das propriedades mecânicas da restauração. Além disso, o dissilicato de lítio possui um índice de refração de luz semelhante à estrutura dentária, sem interferência significativa da translucidez, o que permite a obtenção de características ópticas finais satisfatórias e naturais e é passível de cimentação adesiva por se tratar de uma cerâmica ácido sensível [17].

O sistema cerâmico IPS e.max, (Ivoclar Vivadent, Schaan, Liechtenstein) utiliza as tecnologias de injeção e CAD/CAM, e esta última IPS e.max CAD disponibiliza blocos usináveis em diferentes graus de translucidez para aplicações clínicas específicas. Dois tipos de pastilhas estão disponíveis para a tecnologia de injeção: IPS e.max Press, uma cerâmica reforçada por dissilicato de lítio; e IPS e.max ZirPress, uma cerâmica vítrea reforçada por dissilicato de lítio para aplicação sobre copings de zircônia. Para cobertura foi desenvolvida a cerâmica de estratificação IPS e.max Ceram, um novo tipo de cerâmica, que possui uma fase cristalina composta de cristais de nano e microfluorapatita. Essa pode ser aplicada sobre todos os componentes IPS e.max[16]. Suas principais indicações clínicas são a confecção de coroas unitárias em cerâmica pura, inlays, onlays, facetas laminadas e confecção de próteses parciais fixas de três elementos, envolvendo dentes anteriores até segundo pré-molar[12].

A partir de estudos comparativos, como os de Harada K *et al*. (2016)[18] e Sravanthi Y *et al*. (2015)[19], nos quais se analisou o nível de translucidez de coroas totalmente cerâmicas fabricadas com materiais como zircônia e dissilicato de lítio, observou-se maior translucidez nesse último, o que o aproxima das características de um dente natural, além disso, permite escolher o nível de opacidade para otimizar o resultado em diferentes substratos, como os dentes hígidos e o núcleo metálico[5]. Já quanto à resistência à fratura, a zircônia apresenta melhores resultados, porém esse fator não tem tanto impacto em dentes anteriores[9].

O dissilicato de lítio é mais seguro do que a cerâmica feldspática uma vez que a diferença entre o estresse desses materiais é significativa (<10%), mais próxima o suficiente para antecipar que o estresse crítico do feldspato, que ocorrerá primeiro à medida que a força for aplicada. Portanto, pode-se sugerir que, nas mesmas condições, uma cerâmica feldspática falharia mais cedo do que em dissilicato de lítio[17]. Como também o dissilicato de lítio possui uma resistência à flexão de 350 a 450 MPa e uma resistência à fratura cerca de três vezes superior à da cerâmica reforçada com leucita (185 Mpa), assim sendo as suas propriedades mecânicas são melhores[20]. No entanto, resistência mecânica e propriedades estéticas são inversamente proporcionais nos sistemas cerâmicos, sendo as cerâmicas feldspática e a reforçada com leucita mais estéticas, mas menos resistentes que a reforçada por dissilicato de lítio[21].

Diante desses fatores, é necessário que o profissional conheça as indicações e as características das cerâmicas odontológicas, a fim de determinar o sistema apropriado de cerâmica para o uso em caso específico[21]. A aplicação bem-sucedida dos sistemas cerâmicos depende da habilidade do clínico em selecionar apropriadamente o material em relação a suas propriedades mecânicas, estéticas e de cimentação[16].

Para a otimização do comportamento clínico, é aconselhada a utilização de cerâmicas condicionáveis aliadas à cimentação adesiva. A cimentação adesiva das cerâmicas condicionáveis envolve o tratamento de superfície da cerâmica, a hibridização dos tecidos dentais duros e a utilização de um cimento resinoso. O tratamento de superfície da peça cerâmica consiste na aplicação de ácido hidrofluorídrico em sua superfície interna, que resulta em uma dissolução seletiva da fase rica em sílica, aumentando a energia livre de superfície e a molhabilidade do substrato. Em seguida, sobre a superfície condicionada da cerâmica, aplica-se o agente silano para estabelecer união química entre cerâmica e cimento resinoso. Na sequência, aplica-se um agente adesivo hidrófobo sobre a superfície silanizada[16].

Apesar da cerâmica ter tendência a ser friável, os cimentos resinosos auxiliam o reforço e a adesão entre a peça protética e a face dentária, diminuindo as probabilidades de se criarem fissuras[22]. Como também, é importante considerar a espessura e a cor, tanto do agente cimentante quanto da cerâmica, assim como a cor do substrato, uma vez que todos esses fatores influenciam o resultado estético final[17].

Cimentos fotoativados indicam-se para restaurações de espessura fina (0,5- 1,0mm) e translúcidas, como as facetas de cerâmica. Cimentos de polimerização dual recomenda-se para restaurações com uma espessura maior (1,0-3,0mm), como coroas e inlays/onlays, de forma a compensar a menor ativação luminosa e que podem sofrer alterações de cor com o passar do tempo, pela degradação da amina terciária utilizada para promover cura química. Esse problema pode levar uma faceta ao fracasso estético[20].

Na cimentação de facetas cerâmicas, a remoção sistemática do excesso de cimento resinoso deve ser feita em fase fluida, preferencialmente, com pincel na face vestibular e nas áreas interproximais, com fio dental, simplificando o acabamento pós-cimentação[17]. Os cimentos fotopolimerizáveis apresentam como principais vantagens, o tempo de trabalho virtualmente ilimitado, possibilitando ao dentista maior facilidade de posicionar a peça protética e remover os excessos sem pressa, além de possibilitar maior estabilidade de cor[20].

Já os cimentos de polimerização dual apresentam como vantagens principais, a

possibilidade de adesão a diferentes tipos de estruturas, sejam elas metálicas, resinosas ou cerâmicas, valores muito baixos de solubilidade e elevada resistência a tensões. Como desvantagens apresentam um custo alto, manipulação complexa, requer isolamento absoluto durante a cimentação e dificuldade de remoção de excessos principalmente nas regiões interproximais[20].

CONSIDERAÇÕES FINAIS:

· A satisfação da paciente frente ao tratamento odontológico estético mostra que esse tipo de tratamento é capaz de elevar a autoestima e devolver a liberdade de sorrir.

· O restabelecimento da harmonia do sorriso com as cerâmicas odontológicas é possível graças ao trabalho conjunto do cirurgião-dentista, do técnico em prótese dentária e da colaboração do paciente.

· A cerâmica vítrea reforçada à base de dissilicato de lítio mostrou-se eficaz no tratamento com preparos em diversos níveis de desgastes dentais.

· A avaliação individual de cada caso, assim como a escolha do sistema cerâmico e agente cimentante são extremamente importantes para o sucesso do tratamento.

ABSTRACT

Introduction: The demand for smile aesthetics is growing in Dentistry, because, often a smile aligned and healthy periodontium are not enough. Dental ceramics, presented as an excellent restorative possibility, since the advancement of adhesion techniques between the dental substrate and the ceramics, becomes more predictable the result with this type of rehabilitation. **Objective:** This article aims to describe a clinical case involving several levels of dental wear for aesthetic rehabilitation with ceramics. **Case Report:** A 36-year-old female patient presented dissatisfaction with her smile due to the shape and color alteration of her anterior and premolar upper teeth. The treatment plan consisted of exchanging the metal-ceramic crown for the total ceramic crown of unit 14, total ceramic crown in units 11, 21 and 22, ceramic veneers in units 15, 13, 12, 23, 24 and 25, osteotomy and gingivoplasty of the regions from 2nd left upper premolar to 2nd right upper premolar, home tooth whitening of the lower arch and upper occlusal plate of protection. The material of choice for the resolution of the clinical case was the glass ceramic reinforced on the basis of lithium disilicate because it has a refractive index of light similar to the dental structure, without significant interference of translucency, besides being liable to adhesive cementation because it is a sensitive acid ceramic and the size of the crystal and its disposition favor the increase of the mechanical properties of the restoration. **Conclusion:** The treatment plan performed allowed the restoration of function and aesthetics, with reproduction of the characteristics of natural teeth and promotion of joviality and harmony in the smile

UNITERMS: Esthetics; Ceramics; Dental preparation; Aesthetic rehabilitation.

REFERÊNCIAS

1. Assis ACMP. Estudo da qualidade de vida de pacientes portadores de prótese dentária removível [dissertação]. Porto: Faculdade de Medicina Dentária, Universidade do Porto; 2013. 34p.
2. Conceição, EN. Dentística: Saúde e Estética. 2ª edição. São Paulo: Artmed editora; 2007. p. 480-501.
3. Barbosa DC, De'Stefani TP, Ceretta LB, Ceretta RA, Simões PW, D'Altoé LF. Estudo comparativo entre as técnicas de clareamento dental em consultório e clareamento dental caseiro supervisionado em dentes vitais: uma revisão de literatura. Rev. Odontol. Univ. Cid. São Paulo .2015. Set/Dez; 27(3): 244-52.
4. Baratieri LN. Soluc'oÞes cliìnicas – Fundamentos e teìcnicas. 1ª ed. Florianópolis: Ponto editora, 2008.
5. Conceição, EN. Laminados, "lentes de contato" e coroas de porcelana: integrando biomecânica e estética. In: Visão Horizontal: odontologia estética para todos. 1ª ed. Maringá: Dental Press editora, p. 294-416, 2013.
6. Ruíz MG, Panadero RA, Fons-Font A, Rodríguez JRL, Solá-Ruíz MF. Influence of bruxism on survival of porcelain laminate veneers. Med Oral Patol Oral Cir Bucal. 2014.Sep 1;19 (5): 26-32.
7. Zavanelli AC, Zavanelli RA, Mazaro JVQ, Santos D, Fálcon-Antenucci RM, Tratamento cosmético com lentes de contato e laminados cerâmicos. Arch Health Invest. 2015. 4(3): 10-17.
8. Okida RC, Vieira WSC, Rahal V, Okida DSS. Lentes de contato: restaurações minimamente invasivas na solução de problemas estéticos. Revista Odontológica de Araçatuba, 2016. Jan/Abr. v.37, n.1, p. 53-59.
9. Ferreira JM, Santos ACM, Nogueira PL, Dantas MVO, Araújo AS, Guênes GMT et al. Estética dental por meio do uso de coroa e facetas metal free: relato de caso.Revista Eletrônica Acervo Saúde / Electronic Journal Collection Health, Agosto 2020. Vol.Sup.n.56.
10. Vieira AC, Oliveira MCS, Andrade ACV, Sampaio NM, Nascimento LB, Lima JA. Reabilitação estética e funcional do sorriso com restaurações cerâmicas de diferentes espessuras. Revista Odontológica de Araçatuba, 2018. Set/Dez. v.39, n.3, p. 32-38.
11. Santiago LA, Peralta SL. Lentes de contato dentais: avaliação da longevidade e principais

causas de falhas. Most científica do curso Odontol. 2016;1(1):1–4.
12. Santos LR, Alves CMC. Cerâmicas odontológicas na confecção de facetas laminadas: qual a melhor escolha? Vittalle – Revista de Ciências da Saúde v. 32, n. 3 (2020) 257-265.
13. Souza EM, Silva e Souza JRMH, Lopes FAM, Osternack FHR. Facetas estéticas indiretas em porcelana. JBD. 2002;1(3):256-62.
14. Conrad HJ, Seong WJ, Pesun IJ. Current ceramic materials and systems with clinical recommendations: a systematic review. J Prosthet Dent. 2007 Nov;98(5):389-404.
15. Mansour YF, Al-Omiri MK, Khader YS, Al-Wahadni A. Clinical performance of IPSEmpress 2 ceramic crowns inserted by general dental practitioners. J Contemp Dent Pract. 2008 May;9(4): 9-16.
16. Silva JSA, Rolla JN, Chraim G, Baratieri LN, Scarton M. Cerâmicas Anteriores: Como e Quando Indicá-las. Clínica - International Journal of Brazilian Dentistry, Florianópolis, jul./set. 2015, v.11, n.3, p. 238-253.
17. Uzêda KRT, Araújo IDT, Oliveira VJ, Santos AJS, Borges BCD, Assunção IV. Harmonização do sorriso com laminados cerâmicos: relato de caso. Revista Ciência Plural. 2020; 6(3):239-254.
18. Harada K, Raigrodski AJ, Chung KH , Flinn BD, Dogan S, Mancl LA. A comparative evaluation of the translucency of zirconias and lithium disilicate for monolithic restorations. J Prosthet Dent, 2016; 116(2): 257-263.
19. Sravanthi Y, Ramani YV, Rathod AM, Ram SM, Turakhia H et al. The Comparative Evaluation of the Translucency of Crowns Fabricated with Three Different AllCeramic Materials: An in Vitro Study. J Clin Diagn Res, 2015; 9(2): 30-34.
20. Lino JSFB. Cimentação Adesiva de Restaurações Cerâmicas [dissertação]. Porto: Faculdade de Medicina Dentária, Universidade do Porto; Jun 2016.
21. Silva WJ, Busato PMR, Mendonça MJ, Camilotti V, Delben JA. Restaurações cerâmicas multicamadas e monolíticas: uma revisão de literatura. RFO UPF, Passo Fundo, set./dez. 2018, v. 23, n. 3, p. 353-360.
22. Nair C. Gum Veneer .IDRR October 2018; 9(1): 123–127.

ENDEREÇO PARA CORRESPONDÊNCIA
Esp. Tássia Monique dos Santos Pereira.

Rua Bartolomeu de Gusmão, 45, Sobradinho.
Feira de Santana, BA, Brasil.
CEP: 44021-165. Tel: (75)981511858
EMAIL: tassia_moniq@hotmail.com