TRATAMENTO CIRÚRGICO CONSERVADOR DE CISTO RADICULAR DE GRANDE EXTENSÃO: RELATO DE CASO COM ACOMPANHAMENTO

CONSERVATIVE SURGICAL TREATMENT OF LARGE EXTENSION RADICULAR CYST: CASE REPORT WITH FOLLOW-UP

IURI DORNELAS PRATES FREITAS[1]
AMANDA PINHEIRO LOPES[1]
SARAH MATTOS FERREIRA SENNA[1]
PAULO HENRIQUE ALVARES TORRES[2]
LUCIANO MARQUES DA SILVA[2]

RESUMO

Introdução: os cistos radiculares são as lesões císticas mais comuns nos maxilares. Eles surgem dos Restos Epiteliais de Malassez, presos no ligamento periodontal e podem ser ativados por um processo inflamatório na região pulpar. Geralmente são descobertos em exames radiográficos de rotina, apresentando-se como uma imagem radiolúcida, bem delimitada, envolvendo o periápice de um ou mais dentes. Objetivo: apresentar o tratamento de um extenso cisto radicular, em região de maxila, com acompanhamento de 18 meses. Relato do caso: Paciente do sexo feminino, 49 anos, foi encaminhada para avaliação e tratamento na Clínica Odontológica da Faculdade Sete Lagoas (FACSETE), apresentando lesão extensa em região maxilar anterior direita ao exame radiográfico. Ao exame clínico, observou-se leve assimetria facial e ausência de sintomas dolorosos. Tomografia computadorizada, punção aspirativa e biópsia incisional foram utilizadas para se chegar ao diagnóstico compatível com cisto radicular. Optou-se por uma técnica conservadora, em que foi realizada a descompressão da lesão. Após 05 meses de tratamento, um novo procedimento cirúrgico foi realizado para enuclear o restante da patologia. Conclusão: a descompressão, com utilização de cânula, é um tratamento auxiliar fácil, conservador, eficaz e reduz a morbidade causada por diferentes cistos odontogênicos.

UNITERMOS: Descompressão; Cisto Odontogênico; Tratamento Conservador.

INTRODUÇÃO

A Organização Mundial da Saúde (OMS) classifica os cistos epiteliais como cistos não odontogênicos ou cistos odontogênicos. Estes podem ser de origem desenvolvimental ou inflamatória[1]. Os cistos odontogênicos consistem em uma cavidade patológica, recoberta por tecido epitelial e circundada por tecido conjuntivo [2].Quando não possuem revestimento epitelial, são chamados de pseudocistos - lesões ósseas não neoplásicas que incluem o cisto ósseo solitário e o cisto ósseo aneurismático[3]. Os cistos radiculares são as lesões císticas mais frequentes nos maxilares. Eles surgem de Restos Epiteliais de Malassez, presos no ligamento periodontal, que podem ser ativados por um processo inflamatório na região da polpa dentária[4,5]. Posteriormente, forma-se uma cavidade cística, que gera pressão hidrostática e resulta na reabsorção óssea[6].Esta patologia é geralmente descoberta em exames radiográficos de rotina. Geralmente é assintomático - exceto quando apresenta exacerbação aguda e desenvolve sinais e sintomas como edema, mobilidade dentária e deslocamento de elementos não irrompidos[5]. Radiograficamente, apresenta-se como uma imagem radiolúcida, bem delimitada, envolvendo o periápice de um ou mais dentes. Lesões maiores podem causar expansão ou reabsorção da cortical óssea, mobilidade e deslocamento dentário[1]. Além disso, o cisto radicular sempre está associado a um dente não vital. Este critério é extremamente importante para o diagnóstico[6]. É necessária a realização de

1 Graduando em Odontologia. Faculdade Sete Lagoas, Sete Lagoas, MG, Brasil.
2 Docente do curso de Odontologia. Faculdade Sete Lagoas, Sete Lagoas, MG, Brasil.

punção aspirativa para identificação da presença e coloração do líquido, e biópsia incisional, para análise dos fragmentos obtidos. Também é necessário considerar as características clínicas, de imagem e histopatológicas. A abordagem terapêutica apropriada deve levar em consideração a extensão da patologia. Em casos de lesões menores, o tratamento endodôntico conservador ou o retratamento podem ser realizados. Quando estas atingem proporções superiores a 2 cm, pode-se realizar cirurgia periapical, extração do elemento dentário envolvido, marsupialização ou descompressão com cânula (ambas seguidas de enucleação)[1,6]. O prognóstico é favorável, desde que seja feito o tratamento correto. Este estudo tem como objetivo apresentar o tratamento de um extenso cisto radicular na região da maxila, com acompanhamento de 18 meses.

RELATO DE CASO

Uma paciente de 49 anos, do sexo feminino, foi encaminhada ao serviço de Estomatologia da Faculdade de Sete Lagoas por um cirurgião-dentista, após constatar lesão extensa em região de maxila anterior direita, por meio de exame radiográfico panorâmico. Na História da Doença Atual, a paciente não relatava sintomas dolorosos e referia ter realizado diversos tratamentos endodônticos. Ela apresentava boa saúde geral. Durante a avaliação clínica extrabucal, identificou-se leve assimetria facial do lado direito (Figura 1).

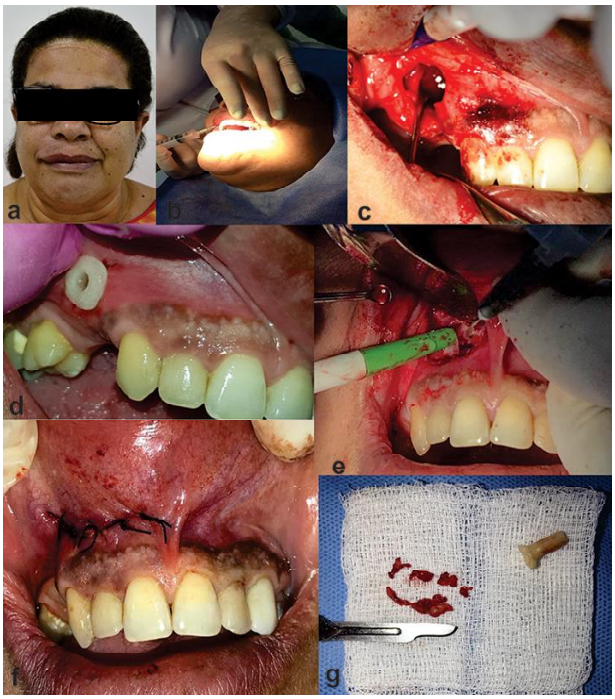

Figura 1: a) Aspecto clínico extrabucal da paciente, com discreta assimetria facial direita. b) Punção aspirativa. c) Acesso cirúrgico para biópsia. d) Cânula de resina acrílica após 4 meses. e) Remoção da cápsula cística após a descompressão. f) Síntese de tecidos. g) Fragmentos da cápsula cística e remoção da cânula.

No exame intraoral, não houve alteração periodontal e nem mobilidade dos elementos dentários. Por meio da análise da radiografia panorâmica, foi possível visualizar a presença de coroa total unitária no elemento dentário 24, tratamento endodôntico nos elementos 24 a 13 e também no 16, além de extensa lesão radiolúcida, unilocular e bem definida (Figura 2). Para visualizar melhor a delimitação da lesão, a sua relação com as estruturas vizinhas e para fazer o planejamento cirúrgico, foi solicitada a Tomografia Computadorizada de Feixe Cônico (TCFC). Neste exame, foi observada imagem expansiva hipodensa em maxila direita, estendendo-se da região do dente 22 ao 16, com contornos regulares e limites parcialmente definidos (Figura 2). Por meio da reconstrução tridimensional (3D) da TCFC, notou-se a presença de destruição da cortical óssea vestibular e palatina. A partir da análise das características clínicas e de imagem apresentadas, foram levantadas as seguintes hipóteses diagnósticas: Cisto radicular, ameloblastoma, ceratocisto e lesão central de células gigantes. Portanto, foi realizada punção aspirativa, resultando na presença de líquido amarelo citrino. Em seguida, foi realizada biópsia incisional e os fragmentos obtidos foram fixados em solução de formalina a 10% e encaminhados para exame anatomopatológico no laboratório de patologia clínica da Universidade Federal de Minas Gerais (UFMG).

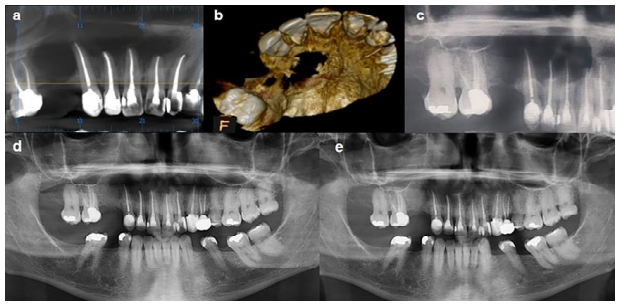

Figura 2: a) Tomografia computadorizada de feixe cônico mostrando lesão hipodensa bem definida. b) Reconstrução 3D da lesão. c) Lesão radiolúcida na radiografia panorâmica com tamanho de 3 cm. d) Aspecto da lesão após 5 meses. e) Aspecto da lesão após 18 meses com tamanho de 1 cm.

O laudo histopatológico revelou a presença de tecido conjuntivo fibroso celularizado e vascularizado, exibindo moderado infiltrado inflamatório mononuclear, parcialmente revestido por epitélio escamoso estratificado não queratinizado (Figura 3). A partir da correlação dos achados clínicos e anatomopatológicos, chegou-se ao diagnóstico final, compatível com Cisto Radicular.

A abordagem inicial para o tratamento foi realização da descompressão cística, com instalação de uma cânula de resina acrílica (Figura 1). Não foi feito nenhum procedimento de apicectomia ou retropreparo. A paciente foi acompanhada mensalmente. Após 5 meses do procedimento, a

radiografia panorâmica revelou regressão significativa da lesão cística. Portanto, a cânula foi retirada, e fez-se a enucleação da lesão. Os fragmentos desta foram novamente enviados para análise anatomopatológica, com o mesmo diagnóstico do exame anterior. Dezoito meses após o procedimento, outro exame radiográfico panorâmico foi solicitado para monitorar a neoformação óssea da região. Após sua análise, observou-se a resolução quase completa da patologia (Figura 2).

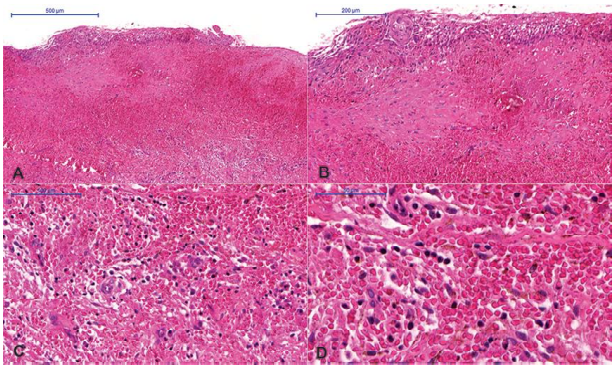

Figura 3: a) Aumento de 5x. b) 10x. c) 20x. d) 40x. Exame histopatológico mostrando tecido conjuntivo fibroso celularizado e vascularizado, com moderado infiltrado inflamatório mononuclear, parcialmente revestido por epitélio escamoso estratificado não queratinizado (corado em H&E).

DISCUSSÃO

O cisto radicular, também conhecido como cisto periapical, é uma patologia diagnosticada em 7% a 12% de todas as biópsias maxilofaciais[7]. Este cisto é classificado como odontogênico, de origem inflamatória, pois se desenvolve a partir de um processo infeccioso que resulta em inflamação da polpa dentária, evoluindo para necrose tecidual[4]. O tecido pulpar em resposta à inflamação presente, aumenta a expressão de citocinas pró-inflamatórias, como o fator de crescimento epidérmico (EGF), desencadeando a reativação e proliferação de Restos Epiteliais de Malassez[8].Essa proliferação dará origem à cápsula do cisto. O revestimento é constituído por um infiltrado de células inflamatórias, que são principalmente leucócitos polimorfonucleares e o tecido fibroso adjacente é constituído principalmente por células inflamatórias crônicas[3]. Sendo este tecido conjuntivo formado por feixes de fibras de colágeno, fibroblastos e pequenos vasos sanguíneos em número variável[3]. No entanto, um cisto é um termo histológico e não pode ser definitivamente diagnosticado apenas com os achados clínicos.

É possível prever a existência de uma lesão cística com base em informações coletivamente derivadas de sintomas, achados de imagem, conteúdo intracístico e punção aspirativa da lesão[9]. O líquido presente na aspiração é visivelmente cor de palha, com manchas brilhantes, que representam os cristais de colesterol[10]. Radiograficamente, o cisto se apresenta como uma lesão radiolúcida de densidade homogênea, unilocular, bem definida, associada ao ápice de um dente desvitalizado, com dimensão média de 1,5 cm[6].

O presente relato de caso tem todas as características em comum, exceto a extensão da lesão cística, que possuía aproximadamente 3 cm de comprimento. O tratamento desta lesão varia desde o não cirúrgico, como endodôntico, até o cirúrgico, como curetagem, marsupialização e descompressão cística, seguida de enucleação[11,12]. A descompressão cística por canulização era desejada, pois se trata de uma abordagem terapêutica mais conservadora e benéfica para o paciente[13]. Essa modalidade proporciona um tratamento confortável, devido ao pequeno acesso cirúrgico, que será utilizado para a colocação do dispositivo. Independentemente da idade do paciente, a técnica diminui o tamanho da lesão cística e proporciona aumento da densidade óssea, sendo também mais segura em relação às estruturas vitais adjacentes[13,14]. Este relato é sobre uma paciente que realizou diversos tratamentos endodônticos para minimizar a lesão, motivo pelo qual foi encaminhada ao nosso serviço de Estomatologia. A lesão passou a envolver o canal dos incisivos, causando também inversão, adelgaçamento e descontinuidade do assoalho do seio maxilar e cavidade nasal. Optou-se por uma técnica com abordagem conservadora. A descompressão foi realizada com a inserção de uma cânula de resina acrílica dentro da cavidade cística para permitir a redução da pressão hidrostática. Após 5 meses de acompanhamento da descompressão, a lesão regrediu de aproximadamente 3 cm para 1 cm. Uma segunda intervenção cirúrgica para enucleação da lesão foi realizada com sucesso. Isso se deve aos benefícios que a descompressão proporcionou, distanciando-se da proximidade do forame incisivo, seio maxilar e das raízes dos dentes adjacentes, favorecendo a remoção completa da lesão e diminuindo o grau de recorrência e danos às estruturas anatômicas vitais. Normalmente, esse tipo de lesão após um tratamento adequado não apresenta recidiva, o que pode acontecer ocasionalmente é a formação de cicatrizes fibrosas ao invés de neoformação óssea[15].O sucesso do tratamento é observado após 18 meses de pós-operatório, sendo possível observar neoformação óssea na região.

CONCLUSÃO

A correlação das características clínicas, de imagem e microscópicas do caso descrito auxilia no diagnóstico de Cisto Radicular. Portanto, a descompressão com utilização da cânula é um tratamento auxiliar fácil, conservador e eficaz, capaz de reduzir a morbidade em diferentes cistos odontogênicos. O caso aponta a importância do correto diagnóstico, encaminhamento, tratamento e acompanhamento.

CONFLITO DE INTERESSES:

Os autores declaram não haver conflito de interesses.

REFERÊNCIAS:

1. Bhat A, Mitra S, Chandrashekar C, Solomon M, Kulkarni S. Odontogenic cysts and odontogenic tumors in a large rural area from India. A 10-year reflection. *Med Pharm Rep*. 2019;92(4):408–412.
2. Villasis-Sarmiento L, Portilla-Robertson J, Melendez-Ocampo A, Gaitan-Cepeda LA, Leyva-Huerta ER. Prevalence and distribution of odontogenic cysts in a Mexican sample. A 753 cases study. *J Clin Exp Dent*. 2017;9(4):e531–e538. Published 2017 Apr 1.
3. Menditti D, Laino L, DI Domenico M, et al. Cysts and Pseudocysts of the Oral Cavity: Revision of the Literature and a New Proposed Classification. *In Vivo*. 2018;32(5):999–1007.
4. Nuñez-Urrutia S, Figueiredo R, Gay-Escoda C. Retrospective clinicopathological study of 418 odontogenic cysts. *Med Oral Patol Oral Cir Bucal*. 2010;15(5):e767–e773.
5. Mass E, Kaplan I, Hirshberg A. A clinical and histopathological study of radicular cysts associated with primary molars. *J Oral Pathol Med*. 1995;24 (10):458–461.
6. El-Naggar AK, Chan JKC, Takata T, Grandis JR, Slootweg PJ. The fourth edition of the head and neck World Health Organization blue book: editors' perspectives. *Hum Pathol*. 2017;66:10–12
7. Mosqueda-Taylor A, Irigoyen-Camacho ME, Diaz-Franco MA, Torres-Tejero MA. Odontogenic cysts: analysis of 856 cases. Med Oral. 2002 Mar-Apr;7(2):89-96.
8. Shrestha P, Yamada K, Higashiyama H, Takagi H, Mori M. Epidermal growth factor receptor in odontogenic cysts and tumors. *J Oral Pathol Med*. 1992;21 (7):314–317.
9. Tian F, Bergeron BE, Kalathingal S, et al,. (2019) Management of Large Radicular Lesions Using Decompression: A Case Series and Review of the Literature. Journal of Endodontics. 45 (5): 651-659.
10. Kamboj M, Devi A, Gupta S. Cholesterol Granuloma in Odontogenic Cyst: An Enigmatic Lesion. *Case Rep Dent*. 2016; 2016: 6105142.
11. Bava FA, Umar D, Bahseer B, Baroudi K. Bilateral radicular cyst in mandible: an unusual case report. *J Int Oral Health*. 2015 ; 7 (2):61–63.
12. Peker E, Öðütlü F, Karaca ÝR, Gültekin ES, Çakýr M. A 5-year retrospective study of biopsied jaw lesions with the assessment of concordance between clinical and histopathological diagnoses. *J Oral Maxillofac Pathol*. 2016; 20 (1):78–85.
13. Gao L, Wang XL, Li SM, et al. Decompression as a treatment for odontogenic cystic lesions of the jaw. *J Oral Maxillofac Surg*. 2014; 72 (2):327–333.
14. Oliveros-Lopez L, Fernandez-Olavarria A, Torres-Lagares D, et al. Reduction rate by decompression as a treatment of odontogenic cysts. *Med Oral Patol Oral Cir Bucal*. 2017; 22 (5):e643–e650.
15. Rubio ED, Mombrú CM. Spontaneous Bone Healing after Cysts Enucleation without Bone Grafting Materials: A Randomized Clinical Study. *Craniomaxillofac Trauma Reconstr*. 2015 ; 8 (1):14–22.

ENDEREÇO PARA CORRESPONDÊNCIA

IURI DORNELAS PRATES FREITAS.

R. Itália Pontelo, 50/86 - Chácara do Paiva,
Sete Lagoas - MG, Brasil. CEP: 35700-170
E-mail: dornelasiuri20@gmail.com