REABSORÇÃO RADICULAR INTERNA DE INCISIVOS SUPERIORES PERMANENTES TRATADOS ENDODONTICAMENTE

INTERNAL RADICULAR REABSORPTION OF ENDODONTICALLY TREATED PERMANENT UPPER INCISIVES

ISADORA CASTILHOS TREVISAN[1]
THIAGO POSTINGHER[2]
ALEXANDRE CONDE[3]
LUCAS BOZZETTI PIGOZZI[4]
MARIÁ CORTINA BELLAN[5]
MARÍLIA PAULUS[6]

RESUMO

As reabsorções radiculares são classificadas em interna e externa e um correto diagnóstico é fundamental para o sucesso no tratamento e é de suma importância que a resolução clínica seja feita precocemente para que se tenha um prognóstico clínico favorável. Reabsorção interna não é comum em dentes permanentes, e seu processo se caracteriza por um aumento do canal radicular de forma oval. O presente estudo teve como objetivos demonstrar e descrever através de um relato de prontuário o tratamento de reabsorção radicular interna de incisivos superiores permanentes. Através da seleção de uma paciente pela disciplina de Triagem da clínica odontológica do Centro Universitário da Serra Gaúcha, a qual apresentou alterações radiográficas compatíveis com reabsorção radicular interna inflamatória na região de dois incisivos superiores permanentes, com lesão periapical estabelecida em ambos, concluiu-se o tratamento para então gerar este estudo do tipo retrospectivo observacional. A reabsorção quando não tratada pode avançar e envolver estruturas além do tecido conjuntivo inflamado e a lesão pode avançar em direção apical. Após estabelecido o diagnóstico, iniciou-se os tratamentos endodônticos dos elementos utilizando hidróxido de cálcio como medicação intracanal, após as trocas de medicações as reabsorções foram controladas e então, as obturações dos canais foram realizadas, buscando um preenchimento adequado para o caso. A reabsorção radicular interna inflamatória causa danos irreversíveis, mas seu processo foi controlado através de terapia endodôntica. Este desempenho é considerado uma patologia, e pode comprometer qualquer extensão da raiz, é comum que os casos permaneçam assintomáticos, portanto, deve ser tratado o mais breve possível assim que descobertos para evitar sua progressão, e consequentemente danos maiores.

UNITERMOS: endodontia, cavidade pulpar, patologia bucal.

INTRODUÇÃO

As reabsorções radiculares são classificadas em interna e externa e um correto diagnóstico é fundamental para o sucesso no tratamento e é de suma importância que a resolução clínica seja feita precocemente para que se tenha um prognóstico clínico favorável (CAMARGO, *et al,* 2008).

As reabsorções radiculares internas e externas, podem ser de origem inflamatória ou ocorrer por substituição (MACIEIRA, *et al,* 2011; NEVILLE, *et al,* 2009). A reabsorção radicular externa é um processo que resulta na perda de estrutura dental, em consequência de um trauma (CAMARGO, *et al*,

1 - Graduanda em Odontologia do Centro Universitário da Serra Gaúcha – FSG
2 - Cirurgião Dentista Formado Pelo Centro Universitário A Serra Gaúcha – FSG
3 - Doutor em Odontologia. Professor da disciplina de Materiais Dentários do Centro Universitário da Serra Gaúcha – FSG.
4 - Mestre em Odontologia. Professor da disciplina de Prótese Dentária do Centro Universitário da Serra Gaúcha – FSG.
5 - Mestre em Odontologia. Professora da disciplina de Prótese Dentária do Centro Universitário da Serra Gaúcha – FSG.
6 - Doutora em Odontologia. Professora da disciplina de Prótese Dentária do Centro Universitário da Serra Gaúcha – FSG Endereço Rua Os Dezoito do Forte, 2366 - São Pelegrino, Caxias do Sul - RS, 95020-472

2008). Este processo envolve estruturas como dentina, cemento e também osso alveolar, tendo como responsáveis as células clásticas, oriundas de fatores patológicos ou idiopáticos (MACIEIRA, *et al*, 2011).

O desenvolvimento de uma reabsorção interna não é comum em dentes permanentes, seu processo é resultante de trauma aos tecidos pulpares, lesões extensas de cárie, restaurações grandes e pulpites, que se caracterizam por um aumento do canal radicular de forma oval (CONSOLARO, 2012; LOPES & SIQUEIRA, 2015; NEVILLE, *et al*, 2009).

As reabsorções internas são conexas as células das paredes internas do canal e resultam de uma infecção crônica pulpar (LOPES & SIQUEIRA, 2015; NASCIMENTO, *et al*, 2006). Podendo comprometer qualquer extensão da raiz que esteja em contato com tecido pulpar vital. É necessário que haja remanescente pulpar vital para que ela se mantenha ativa e normalmente a polpa coronária se encontrará necrótica (NEVILLE, *et al*, 2009). A reabsorção radicular interna por substituição engloba a perda da camada de odontoblastos e pré-dentina que serão reparados por uma nova dentina reparadora e é auto limitante. A reabsorção interna inflamatória progride além da região afetada de dentina exposta após a perda dos odontoblastos e pré-dentina e responde a frente de estímulos bacterianos (MACIEIRA, *et al*, 2011; SILVA, *et al*, 2019).

Consideradas alterações patológicas que quando encontradas, são achados radiográficos e na maioria das vezes apresentam-se assintomáticas, em casos que está presente é associada a inflamação pulpar e se assemelham-se como uma lesão uniforme, simétrica, radio transparente e bem circunscrita. Como sinal clínico, quando a polpa coronária é afetada, representa o dente róseo de Mummety ao tempo que a reabsorção se aproxima da superfície dentária (NEVILLE, *et al*, 2009).

A reabsorção interna acontece de forma centrífuga, dentro da normalidade a parede pulpar é protegida pelos odontoblastos e pré-dentina que impossibilitam a relação com a dentina mineralizada (FERREIRA, *et al*, 2007). Em estado de anormalidade, a reabsorção causará destruição progressiva da dentina intrarradicular e dos túbulos dentinários como consequência das células clásticas, causando sinais clínicos semelhantes aos de uma pulpite (YILSIRIM & MESUT, 2019). Pode ser caracterizada por células gigantes multinucleadas, adjunto ao tecido granulomatoso pulpar, que surge através da infecção pulpar do espaço coronário (LOPES & SIQUEIRA, 2015; NEVILLE, *et al*, 2009).

Radiograficamente observa-se que os limites pulpares se expandem e apresentam contornos regulares e arredondados, quando presentes na raiz. Já no caso da coroa, o contorno é também regular, mas o aspecto balonizante é observado (CONSOLARO, 2012). Radiografias convencionais resultam em uma imagem bidimensional, o que pode levar a erros de interpretação. Quando a reabsorção não é intervinda por tratamento, pode progredir para uma reabsorção externa, onde haverá uma combinação entre as duas (YILSIRIM & MESUT, 2019).

As reabsorções externas sucedem a partir da superfície externa da raiz. A reabsorção superficial externa é influenciada por um agravo situado no ligamento periodontal ou cemento. É auto limitante com reparo instintivo, acomete a esta patologia quando o causador do trauma foi inapto a estabelecer e sustentar uma resposta inflamatória, então os cementoblastos reagem formando uma nova camada de cemento (CAMARGO, *et al*, 2008; NASCIMENTO, *et al*, 2006).

As chamadas de inflamatórias, os osteoclastos reabsorvem pouco a pouco a dentina não recoberta por odontoblastos e cementoblastos, que serão extintos por conta do processo. É o tipo mais comum de reabsorção e pode surgir em qualquer extensão da superfície radicular. Causa danos irreversíveis necessitando de tratamento e acompanhamento, mas sua ação pode ser controlada (CONSOLARO, 2011). Radiograficamente se exibe com bordos pouco definidos, com as paredes do canal visíveis, indicando que a lesão se localiza externamente à raiz, abrangem áreas amplas e extensas (MACIEIRA, *et al*, 2011).

Já a reabsorção por substituição os mediadores sistêmicos e locais são os responsáveis pela remodelação, que serão consequência de uma anquilose alveolodentária, pela degradação dos restos epiteliais de Malassez, causada quase sempre por traumatismo dentário, em especial as concussões. O prognóstico desta patologia, pode indicar a condenação do dente em questão que depois de estabelecida, não cessa (CONSOLARO, 2011). Trauma oclusal e ortodontia não estimulam o falecimento dos restos epiteliais de Malassez (CONSOLARO, 2013). Também relacionada com a risólise, processo em que o osso alveolar irá reabsorver a raiz dentária, ação metaplásica (NASCIMENTO, *et al*, 2006).

A reabsorção cervical invasiva encontra-se como agressiva e destrutiva e pode ser decorrente de um traumatismo dentário. Clinicamente apresenta porção coronária de cor rósea, seguida de cavitação do esmalte, onde, o tecido fibrovascular invade aos poucos a porção coronária mais externa, reabsorvendo cemento, dentina e esmalte. Contudo, frente aos estudos desenvolvidos o que tem sido feito é a tentativa de controle da reabsorção interna pela troca de medicações intracanal com pastas à base de hidróxido de cálcio e acompanhamento radiográfico por um longo período de tempo, até o momento onde seja possível e indicado finalizar o tratamento endodôntico (CAMARGO, *et al*, 2008).

Diante as informações relatadas sobre as

reabsorções radiculares, o objetivo deste estudo foi demostrar através de um relato de prontuário, o tratamento de reabsorção radicular interna de incisivos superiores permanentes.

CASO CLÍNICO

Paciente do sexo feminino, 41 anos de idade, estado geral de saúde satisfatório, em tratamento médico, usando como medicação Puran 25mg, sem histórico de alergia, não fumante, não etilista, não usuária de próteses dentárias, compareceu ao Centro Universitário da Serra Gaúcha em busca de uma melhor estética do seu sorriso. Relatou realizar a higiene bucal três vezes ao dia, com escova multicerdas e fio dental uma vez ao dia, não utilizado produto para bochecho. Afirmou sentir sua gengiva sangrar durante a escovação, ficando inchada e dolorida.

Iniciou-se a avaliação clínica e radiográfica por alunos da disciplina de Triagem II, onde, a radiografia panorâmica (figura 1) apresentou alterações em região de incisivos superiores. A paciente foi encaminhada para a disciplina de Estágio Supervisionado III, houve a realização de radiografias periapicais, onde notou-se que as alterações encontradas seriam compatíveis com reabsorção interna inflamatória nos elementos 12 e 21, com lesão periapical estabelecida em ambos, sem alterações clinicamente.

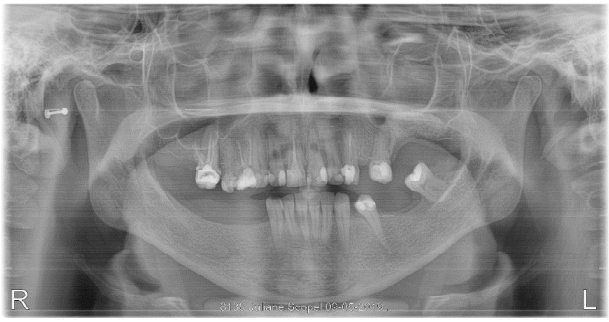

Figura - 1

O tratamento endodôntico foi iniciado e englobou seis sessões, em todas as consultas foram realizadas anestesia tópica com benzocaína, infiltrativa com lidocaína 2%, isolamento absoluto e irrigação com clorexidina 0,12%. A primeira consulta abordou o dente 21, onde a radiografia odontométrica mostrou CT= 22mm (figura 2), PQM completo, LAI= 25 e LAF= 50. MIC utilizada foi pasta de Hidróxido de Cálcio com PMCC que permaneceu por 74 dias (figura 3). Selamento duplo provisório com Cavit e CIV. Prescrição medicamentosa, Nimesuida 100mg, um comprimido de 12 em 12 horas durante três dias. Na segunda consulta foi então a abertura coronária do dente 12, radiografia odontométrica (figura 4) CT= 23mm, PQM completo, LAi= 20 e LAF 45. Medicação intracanal de escolha foi Ultracal (figura 5), que permaneceu no canal radicular por 60 dias. Selamento duplo provisório com Cavit e CIV. Prescrição medicamentosa idêntica à primeira consulta. A terceira e quarta consulta beneficiaram a troca a MIC, mantendo o Ultracal (figura 6) por 60 dias e Pasta de Hidróxido de Cálcio (figura 7) como a última medicação, por 21 dias.

Figura - 2

Figura - 3

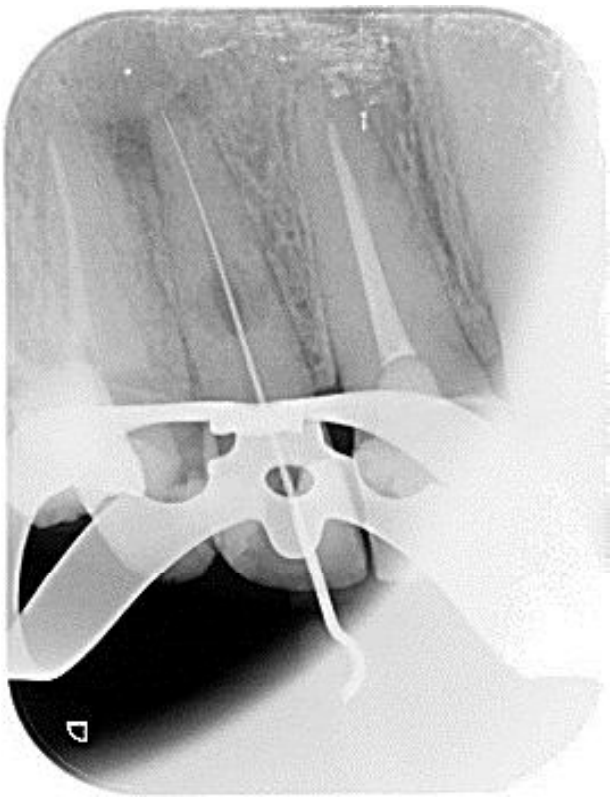

Figura - 4

Figura - 5

Após trocas de medicações a base de hidróxido de cálcio e acompanhamento radiográfico foram realizadas até que houve uma regressão das lesões e então assim a etapa de obturação dos dois elementos incluiu a quinta sessão, radiografia para confirmar remoção total da MIC (figura 8), após foi realizado a prova dos cones (figura 9), toalhete final com EDTA 17% agitando com a LAF em cada canal. O cimento obturador utilizado foi o AHplus. Para confirmação de que o canal foi preenchido corretamente com a guta percha, realizou-se uma radiografia obturométrica antes do corte dos cones (figura 10). As condensações efetuadas foram a horizontal e vertical. Uso de McSppaden para adaptar melhor a guta-percha nas paredes dos canais (figura 11). Após a conclusão da obturação, selamento com CIV. A restauração definitiva com resina composta foi na última consulta, fez-se o rebaixamento do CIV, condicionamento com ácido fosfórico à 32% por 30 segundos em esmalte e 15 segundos em dentina, lavagem com água por 1 minuto, secagem, aplicação de adesivo Single Bond II, incrementos de resina composta cor B3B, ajuste oclusal, acabamento, polimento e finalização do caso.

Figura - 6

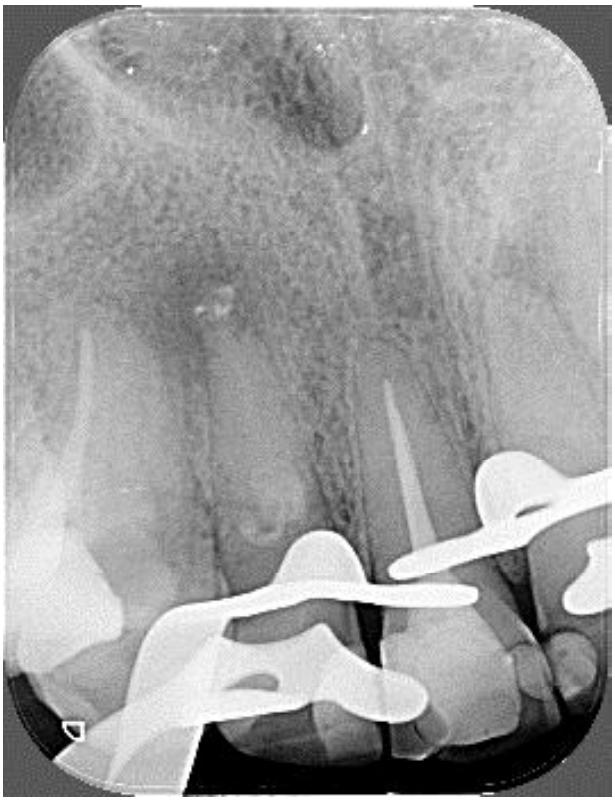

Figuras - 8

Figuras - 7

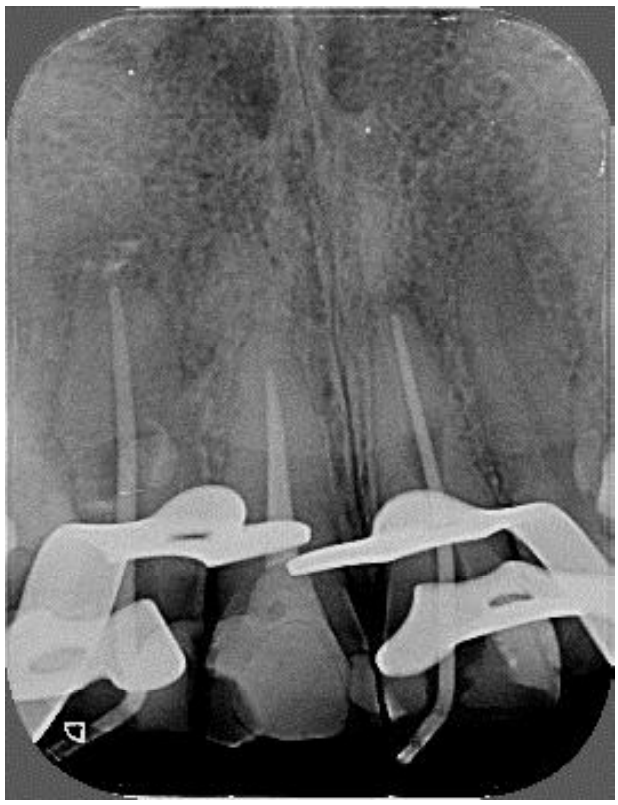

Figuras - 9

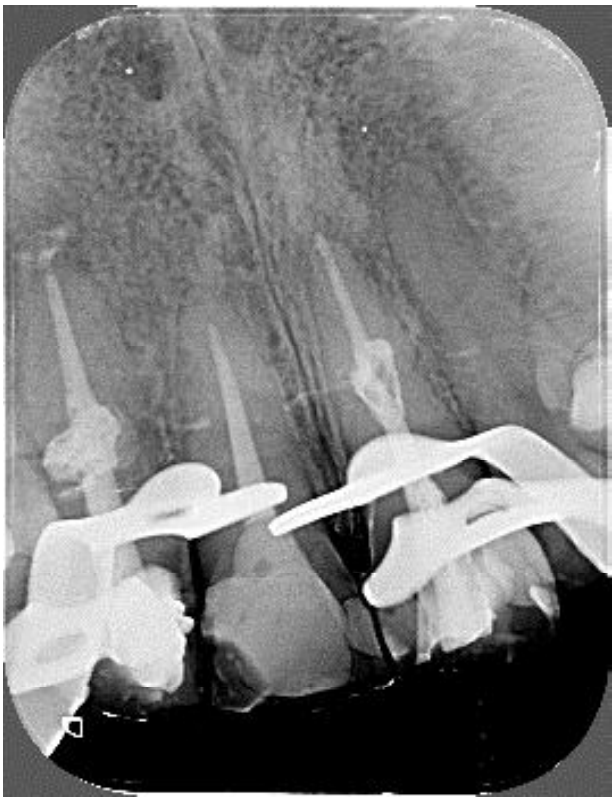

Figuras - 10

Figuras - 11

DISCUSSÃO

As reabsorções dentárias possuem múltiplas etiologia e sua classificação varia de acordo com o local de origem, avanço clínico e natureza, que ocorre por meio de um fator provocador juntamente com um fator de manutenção, que irá gerar distrofia pulpar resultando em destruição dos tecidos duros levando a modificação morfológica (CONSOLARO, 2011; MEHRA, *et al*, 2018; MINUZZI, 2017; OLIVEIRA, 1999). O avanço clínico pode ser auto limitante em alguns casos, dito como transitórios, mas há situações em que a reabsorção é progressiva (CAMÊLO *et al*, 2019; NEVILLE, *et al*, 2009).

Sua etiologia inicia-se ao decorrer do dano ou alteração química do tecido protetor que reveste a parede do canal radicular, gerado por trauma, patologias ou também, após procedimentos odontológicos (CAMÊLO, *et al*, 2019). O estímulo que induz a reabsorção deve ser de longa duração e baixa intensidade, não sendo suficiente para induzir a necrose pulpar, evidenciando uma atividade inflamatória crônica (CONSOLARO, 2013).

Quando não tratada, a reabsorção pode avançar e envolver estruturas além do tecido conjuntivo inflamado e a lesão pode avançar em direção apical. A polpa poderá sofrer necrose, assim que o processo de reabsorção se estabilizar, as bactérias irão infectar todo o canal radicular, tendo como resultado a formação de uma lesão periapical (ANDRADE, *et al*, 2016; HOSHINO, 2013). Nos casos em que não houver intervenção endodôntica, a reabsorção pode evoluir para a parede externa da raiz, tornando uma reabsorção combinada interna-externa (NASCIMENTO, *et al*, 2006).

Os túbulos dentinários são a via de comunicação entre áreas de polpa vital com a parte necrótica e assim, e são os responsáveis para que a reabsorção se desenvolva (CONSOLARO, 2012; HOSHINO, 2013; NEVILLE, *et al*, 2009).

O mecanismo das reabsorções radiculares é mediado por três tipos de células locais, células T, odontoblastos e fibroblastos, que através de um estímulo, com aumento local de citocinas, as células T são ativadas e logo ocorre a diferenciação e ativação de pré-odontontoclastos, promovendo o início da reabsorção. Os clastos liberam íons de hidrogênio e enzimas proteolíticas, originando um microambiente local e ácido, que levará a perda de tecido mineralizado e sua dissolução (AIDOS, *et al,* 2018).

A reabsorção interna é assintomática, portando pode ter um grande avanço. Geralmente sendo descoberta no exame radiográfico de rotina (CONSOLARO, 2012). Porém, quando ela se torna perfurante, com comunicação da polpa com o periodonto, o dente pode desencadear sensibilidade à mastigação e sintomas de periodontite irão surgir (NASCIMENTO, *et al*, 2006; HOSHINO, 2013;

YILDIRIM & MESUT, 2019). A quantidade necessária de mediadores para a reabsorção dos tecidos mineralizados não é suficiente para causar dor e desconforto ao paciente. Em casos de sensibilidade dolorosa para qualquer tipo de reabsorção, deve-se investigar outras causas envolvidas (CONSOLARO, 2011; OLIVEIRA, 1999).

O uso de radiografias é o método mais comum para o diagnóstico de reabsorções radiculares, porém resultam em uma imagem bidimensional, dificultando o diágnóstico, então, pode-se fazer uso da tomografia computadorizada de feixe cônico para uma visão mais detalhada evitando sobreposição. Panorâmicas são comumente utilizadas para avaliar esta alteração, e juntamente com a radiografia intraoral, reduzem erros de avaliação na região anterior (AIDOS, *et al*, 2018; COTTON, *et al,* 2007).

O hidróxido de cálcio rotineiramente recomendado como medicação intracanal apresenta atividade antibacteriana e alto pH, restringindo a atividade osteoclástica e ativando a fosfatase alcalina que coopera incontestavelmente o processo de reparação. Após correta instrumentação e desinfecção do canal radicular, as trocas de medicações variam entre 14/ 21 dias ou até 45 dias, podendo persistir em um curativo mais longo (CAMARGO, *et al*, 2008; ENDO, *et al*, 2015; SINGH, *et al*, 2013; YILSIRIM & MESUT, 2019).

Após estabelecer o diagnóstico, o tratamento da reabsorção radicular interna é a pulpectomia. A obturação deverá ser posteriormente a troca de uma ou várias sessões de medicamentos de material a base de hidróxido de cálcio, visando necrosar todas células osteorremodeladoras, decorrente de seu alto pH (CAMARGO, *et al*, 2008). A troca de curativos é o meio de controle da reabsorção. A instrumentação mecânica visa eliminar o biofilme endodôntico, enquanto o biofilme apical requer uma conduta terapêutica para ser eliminado (HERRERA, *et al*, 2011).

A desinfeção do canal radicular é imprescindível para obter sucesso a curto e a longo prazo do tratamento, pois resíduos de tecido pulpar, dentina e bactérias podem resistir no espaço da câmara pulpar após o preparo mecânico (GOMES, *et al*, 2013; GOMES, *et al*, 2001). A clorexidina 2% é uma solução irrigadora viável, pelas suas características de substantividade e alto efeito antibacteriano de amplo espectro, podendo estar presente em todas as fases do tratamento (PRETEL, e*t al*, 2011).

Cimentos biocerâmicos são materiais utilizados com mais frequência devido às suas propriedades de biocompatibilidade, pH elevado, liberação de íons cálcio, não reabsorção, facilidade de manuseio no interior dos canais radiculares, bom vedamento e adaptação marginal, radiopacidade, aumento da resistência radicular, propriedades cicatriciais e formação de tecido duro, baixa citotoxicidade, não sofrerem contração e serem quimicamente estáveis (SOUZA, *et al*, 2019). São cimentos à base de silicato de cálcio e fosfato de cálcio e podem ser utilizados em ambientes úmidos e em contato direto com fluidos orgânicos de tecidos, como sangue e água, liberam hidróxido de cálcio, que interage com fluidos e fosfatos de tecidos, levando à formação de hidroxiapatita durante o processo de fixação (AIDOS, *et al*, 2018).

O curativo inicial do hidróxido de cálcio seguido da obturação com selantes biocerâmicos pode ser considerado uma alternativa de tratamento para vários tipos de reabsorções (interna, combinada, cervical, externa, apical e lateral) (AIDOS, *et al*, 2018).

Em busca de uma obturação homogênea da área de reabsorção e do canal radicular, o material obturador, deve apresentar fluidez, propiciando penetração em toda extensão do canal. Com aquecimento prévio da guta-percha, é possível proporcionar este escoamento. Inúmeros estudos indicam diversas técnicas para obturação e preenchimento da cavidade de reabsorção, mas, a termoplastificação da guta-percha ainda é a técnica mais preconizada atualmente (MELO, *et al*, 2014), permitindo um melhor preenchimento dos canais. O traumatismo dentário explica o maior índice de reabsorção em dentes anteriores (DALIA, *et al*, 2017).

CONCLUSÃO

O diagnóstico precoce é o ideal para o manejo da reabsorção interna, pois quanto mais tarde tratado, maior será a consequência e perda de tecidos, porém a falta de sintomas patognomônicos dificulta um diagnóstico oportuno. Exame clínico extra e intraoral minucioso deve ser o primeiro passo. Testes de sensibilidade podem ser úteis para o reconhecimento desta patologia e são obrigatórios para o diagnóstico diferencial. Reabsorção radicular pode ocorrer de forma fisiológica ou patológica, no caso da reabsorção interna inflamatória, causando danos irreversíveis, mas sua ação pode ser controlada por meio do tratamento endodôntico. A utilização de medicação intracanal à base de hidróxido de cálcio se fez eficaz no manejo da reabsorção.

ABSTRACT

Root resorption is classified as either internal or external, and a correct diagnosis is essential for successful treatment. Internal resorption is not common in permanent teeth, and its process is characterized by an enlarged oval root canal. The present study aims to demonstrate and describe, through a medical record, the treatment of internal root resorption of permanent upper incisors. A patient was selected from the Triage Course of the Dental

Clinic (Centro Universitário da Serra Gaúcha) who presented radiographic changes associated with inflammatory internal root resorption in two permanent upper incisors, with a periapical lesion established in both and a treatment was then carried out in order to generate this retrospective observational study. Resorption when left untreated can progress and involve structures beyond the inflamed connective tissue and the lesion can advance in the apical direction. After the diagnosis was confirmed, endodontic treatments were initiated using calcium hydroxide as an intracanal medication. After changing the medication, the resorption was controlled and then the canal fillings were performed, seeking an adequate filling for the case. Inflammatory internal root resorption causes irreversible damage, but its process has been controlled through endodontic therapy. This performance is considered a pathology, and can compromise any extension of the root, it is common for the cases to remain asymptomatic, therefore, it should be treated as soon as it's discovered to prevent its progression, and consequently greater damage.

UNITERMS: endodontics, pulp cavity, oral pathology.

REFERÊNCIAS

1. AIDOS, H.; DIOGO, P.; SANTOS, J. M. Root Resorption Classifications: A Narrative Review and a Clinical Aid Proposal for Routine Assessment. **European endodontic journal**, v. 3, n. 3, p. 134–145, 2018.
2. ANDRADE, C. F.; MORAIS, N. D.; DEMENECH, L. S.; TOMAZINHO, F. S. F.; FILHO, F. B.; LEONARDI, D. P.; SILVA. B. M. Endodontic treatment of internal root resorption: a case report. **RSBO**, v. 13, n. 2, p. 131-137, 2016.
3. CAMARGO, S. E. A.; MORAES, M. E. L.; MORAES, L. C.; CAMARGO, C. H. R. Principais características clínicas e radiográficas das reabsorções radiculares internas e externas. **Revista de Odontologia da Universidade Cidade de São Paulo**, v. 20, n. 2, p. 195-203, 2008.
4. CAMÊLO, F. A. L.; SILVA, M. S.; ARGOLO, N. M. R.; MONEZI, L. L. L.; NETO, D. F. L.; OLIVEIRA, A. P. Retratamento endodôntico em dente anterior acometido por reabsorção radicular interna: relato de caso. **Revista Eletrônica Acervo Saúde**, v. 21, n. 669, 2019.
5. CONSOLARO, A. Reabsorções dentárias nas especialidades clínicas. **3 ed. Paraná: Dental Press**, 2012.
6. CONSOLARO, A. The four mechanisms of dental resorption initiation. **Dental Press J Orthod,** v. 18, n. 3, p. 7-9, 2013.
7. CONSOLARO, A. The concept of root resorptions or Root resorptions are not multifactorial, complex, controversial or polemical! **Dental Press J Orthod**, v. 16, n. 4, p. 19-24, 2011.
8. COTTON, T. P.; GEISLER, T. M.; HOLDEN, D. T.; SCHWARTZ, S. A.; SCHINDLER, W. G. Endodontic applications of cone-beam volumetric tomography. **J Endod**, v. 33, n. 9, p. 1121-32, 2007.
9. DALIA, A.; HUSSEIN, F. E.; GHANI, H. A. Management of Perforatig Idiopathic Internal Root Resorption. **IEJ Iranian Endodontic Journal**, v. 12, n. 2, p. 257-260, 2017.
10. ENDO, M. S.; GONÇALVES, C. S.; MORAIS, C. A. H.; KITAYAMA, V. S.; MARTINHO, F. C.; PAVAN, N. N. O. Reabsorção radicular interna e externa: diagnóstico e conduta clínica. **Arquivos do MUDI**, v19, n 2-3, p. 43-52, 2015.
11. FERREIRA, M. M.; LEITÃO, J.; CARRILHO, E. V. P. Reabsorção Radicular Interna**. Rev Port Estomatol Cir Maxilofac**, v. 48, n. 2, p. 121-126, 2007.
12. GOMES BPFA, FERRAZ CCR, CARVALHO KC, TEIXEIRA; FB, ZAIA AA, SOUZA-FILHO FJ. Desinfecção química de cones de guta-percha por diferentes concentrações de NaOCl. **Rev APCD** v. 55, n. 1, p. 27-31, 2001.
13. GOMES, B. P. F. A.; VIANNA, M. E.; ZAIA, A. A.; ALMEIDA, J. F. A.; FILHO, F. J. S.; FERRAZ, C. C. R. Chlorhexidine in Endodontics. **Brazilian Dental Journal,** v. 24, n. 1, p. 89- 102, 2013.
14. HERRERA, H.; HERRERA, H.; PAULA, S. F. W. G.; LEONARDO, M. R.; SILVA, L. A. Large apical periodontitis healing following root canal dressing with calcium hydroxide: a case report. **Rev. odonto ciênc.**, v. 26, n. 2, p. 172-175, 2011.
15. HOSHINO, M. N. **Reabsorção Radicular Interna**. Londrina: UEL, 2013. Trabalho de Conclusão de Curso (Graduação em Odontologia) Universidade Estadual de Londrina, 2013.
16. LOPES, P. H.; SIQUEIRA, F.J. ENDODONTIA: BIOLOGIA E TÉCNICA. **4 ED. RIO DE JANEIRO: ELSEVIER,** 2015.
17. MACIEIRA, M. M.; JUSTO, A. M.; SÓ, M, V. R.; SANTOS, R. B.; MAGRO, M. L.; KUGA, M. C. Diagnóstico radiográfico diferencial das reabsorções radiculares internas e externas entre especialistas em endodontia e clínicos gerais. **RFO**, v. 16, n. 3, p. 273-276, 2011.
18. MEHRA, N.; YADAV, M.; KAUSHIK, M.; ROSHNI, R. Clinical Management of Root Resorption: A Report of Three Cases. **Cureus**, v. 10, n. 8, p. 3215, 2018.
19. MELO, T. A. F.; KUNERT, G. G.; SILVA, M. B.; CABEDA, M. F. Eficácia de duas técnicas de obturação em cavidades experimentais de reabsorção radicular interna. **Rev. dontol.. UNESP**, v. 43, n. 6, p. 367-371, 2014.
20. MINUZZI, E. D. **Reabsorção dentária externa: revisão de literatura e relato de caso clínico.**

Porto Alegre: UFRS, 2017. Tese (Especialização em Endodontia) Universidade Federal do Rio Grande do Sul, 2017.
21. NASCIMENTO, G. J. F.; EMILIANO, G. B. G.; SILVA, I. H. M.; CARVALHO, R. A.; GALVÃO, H. C. Mecanismo, classificação e etiologia das reabsorções radiculares. **R. Fac. Odontol. Porto Alegre,** v. 47, n.3, p. 17-22, 2006.
22. NEVILLE, B. W.; DAMM, D. D.; BOUQUOT, J, E.; MOLERI, A. B. Patologia: oral e maxilofacial. **3 ed. Rio de Janeiro: Elsevier**, 2009.
23. OLIVEIRA M R S, BIFFI J C G, MOTA A S, MANIGLIA C A G. Avaliação da remoção de pinos intra-radiculares pré-fabricados através de técnica ultra-sônica. **Rev APCD** v. 53, p.372-7, 1999.
24. PRETEL, H.; BEZZON, F.; FALEIROS, F. B. C.; DAMETTO, L. G. Comparação entre soluções irrigadoras na endodontia: clorexidina x hipoclorito de sódio. **Revista Gaúcha de Odontologia**, v. 59, n. 0, p. 127-132, 2011.
25. SILVA, M. G.; LOPES, D. L. G.; YAMAMOTO, A. T. A.; LEMOS, E. M.; LOPES, R. P.; FERREIRA, F. P. Retratamento endodôntico em incisivo central superior portador de reabsorção interna, com instrumentação mecanizada e obturação termoplástica. **Uninguá**, v. 56, n. 3, p 33-39, 2019.
26. SINGH, R. D.; KHATTER, R.; BAL, R. K.; BAL, C. S. Intracanal Medications versus Placebo in Reducing Postoperative Endodontic Pain - A DoubleBlind Randomized Clinical Trial. **Brazilian Dental Journal,** v. 24, n. 1, p. 25-29, 2013.
27. SOUZA, A. F. J.; FLORES, A. K. N.; BARBOSA, J. E.; SANTOS, J. P.; PIRES, P. A.; MÁSALA, V. G.; BRANDÃO, R. M. **O uso dos cimentos biocerâmicos na obturação endodôntica**. Belo Horizonte: Univale. Trabalho de Conclusão de Curso (Graduação em Odontologia) Universidade Vale do Rio Doce, 2019.
28. YILSIRIM, S.; MESUT, E. Multidisciplinary Treatment Approach for Perforated Internal Root Resorption: Three-Year. **Case Reports in Dentistry,**2019.

ENDEREÇO PARA CORRESPONDÊNCIA
MARILIA PAULUS
Centro Universitário da Serra Gaúcha, Endereço
Rua Os Dezoito do Forte, 2366 - São Pelegrino,
Caxias do Sul - RS
E-mail: marilia.paulus@fsg.edu.br