NÍVEL DE CONHECIMENTO DOS ODONTOPEDIATRAS E ENDODONTISTAS DE ILHÉUS-BA QUANTO AO PROCEDIMENTO DE REVASCULARIZAÇÃO PULPAR.

LEVEL OF KNOWLEDGE OF PEDIATRIC DENTISTS AND ENDODONTISTS OF ILHEUS-BA REGARDING THE PULP REVASCULARIZATION PROCEDURE

BRENDA DOS SANTOS ANTONUCCI[1]
ANTÔNIO HENRIQUE BRAITT[2]
MILLCA SOUZA DE ANDRADE ALBUQUERQUE[3]
DANIELLE CARDOSO ALBUQUERQUE MAIA FREIRE[4]
CRISTINA DE CARVALHO GUEDES ABREU[5]

RESUMO

Dentes necrosados com rizogêneze incompleta representam um desafio para os endodontistas e odontopediatras, visto que as paredes radiculares desses dentes são mais finas, o que as tornam mais susceptíveis a fraturas. Durante muitos anos a técnica preconizada foi a apicificação que ainda é bastante utilizada. Nesta técnica são realizadas trocas constantes de medicação intracanal. O dente continua fragilizado e existe o risco do paciente não concluir o tratamento já que tal técnica demanda várias sessões clínicas. Com os avanços da ciência, surge a revascularização pulpar, trazendo vários beneficíos, entre os quais estão a continuidade apical e o ganho de espessura das paredes, além do benefício de conclusão do tratamento em uma ou duas sessões. Entretanto é necessária sua proservação que leva em média dois anos. O objetivo desta pesquisa foi avaliar o nível de conhecimento dos odontopediatras e endodontistas do município de Ilhéus-Bahia, frente a casos de necrose pulpar de dentes com formação radicular incompleta. O método e forma de análise de dados foram de um estudo observacional, transversal, realizado em consultórios do município de Ilhéus-BA que foram selecionados por amostragem aleatória. Os dados foram coletados por meio de um questionário contendo 10 questões de múltipla escolha sobre revascularização pulpar, especialização do profissional e tempo de formação. 20 profissionais aceitaram participar da pesquisa. Desses, 10% não sabiam ou nunca tinham ouvido falar sobre a revascularização pulpar. Conclui-se que ainda existem especialistas no Município de Ilhéus-BA que apresentam conhecimento insuficiente sobre a terapia endodôntica regenerativa, sendo que os mesmos deveriam ter conhecimento desta técnica já que são os profissionais que prestam o atendimento ao paciente jovem com dentes necrosados, reforçando a necessidade de elaboração de estratégia de conscientização e educação de saúde para habilitação e atualização dos mesmos.

UNITERMOS: Revascularização. Necrose Pulpar. Cirurgiões-Dentistas.

INTRODUÇÃO

O trauma em dentes anteriores está entre a principal causa de lesões em pacientes jovens e muitas vezes, as consequências só aparecem meses ou anos depois. Os dentes imaturos quando sofrem algum tipo de trauma, cárie extensa ou anomalias podem necrosar e o seu desenvolvimento radicular cessa. Dentes com formação radicular incompleta e com necrose pulpar apresentam um grande desafio para a endodontia. Quando o paciente apresenta esse problema, normalmente a dor é relatada no momento do trauma e posteriormente a queixa se dá por problemas estéticos. Radiograficamente, os dentes imaturos se apresentam com o ápice radicular aberto[1,2].

Dependendo do impacto, o trauma compromete a estética, gera problemas psicológicos e sociais para o indivíduo. O profissional deve se atentar não

1 - Cirurgiã Dentista.
2 - Professor de Endodontia Clínica do Curso de Odontologia da Faculdade de Ilhéus – CESUPI.
3 - Cirurgiã Dentista.
4 - Professora de Endodontia Clínica do Curso de Odontologia da Faculdade de Ilhéus – CESUPI.
5 - Professora de Odontopediatria do Curso de Odontologia da Faculdade de Ilhéus – CESUPI.

só a conduta imediata ao trauma, mas também na proservação, pois a severidade do trauma pode ocasionar um processo degenerativo ou uma lesão irreversível até a necrose pulpar[3].

É muito comum necrose pulpar causada por fatores traumáticos, por anomalias e cáries extensas, e quando o dente está em fase de maturação, os riscos aumentam. Os principais desafios no tratamento endodôntico dos dentes jovens são as paredes dentinárias finas, canal radicular amplo, divergência apical e ausência de constricção apical, esse último, levando a dificuldades na obturação, visto que não terá uma barreira para acomodar o material obturador. Nesses casos, é necessário intervir tendo como objetivo criar um obstáculo apical, ou promover a continuidade do desenvolvimento radicular[4,5].

O êxito de um tratamento endodôntico depende da limpeza, modelagem e da hermética obturação dos canais radiculares. A limpeza é desenvolvida através de um prepar químico-mecânico, com o objetivo de esvaziamento, sanificação, remoção da smear layer e principalmente ao combate de microrganismos[6].

A terapia mais utilizada tem sido a apicificação com trocas de hidróxido de cálcio em tratamento de dentes com rizogênese incompleta com necrose pulpar e posterior tratamento endodôntico. Tal técnica, porém, não promove o ganho de paredes laterais, fazendo com que o dente continue fragilizado[7,8].

A revascularização pulpar tem se mostrado um método bastante eficaz, tornando as paredes mais espessas, fechamento apical, ausência de sinais e sintomas, ao contrário da apicificação, que apesar de ocorrer formação de barreira apical, não há ganho nas paredes, deixando essas raízes mais fragilizadas[9].

O objetivo desta pesquisa foi avaliar o nível de conhecimento dos odontopediatras e endodontistas do município de Ilhéus-BA frente ao procedimento de revascularização pulpar.

METODOLOGIA

O presente estudo foi submetido ao comitê de ética do centro de pesquisas odontologicas São Leopoldo Mandic SS sob número 3.973.992. Este trabalho é um estudo transversal, no qual foram selecionados profissionais especialistas em odontopediatria e endodontia do município de Ilhéus-BA.

Houve esclarecimento prévio aos sujeitos da pesquisa acerca do intuito e da importância da mesma, sendo então solicitada a participação dos profissionais. Dos 25 questionários entregues, 20 foram respondidos e os mesmos foram devidamente analisados.

A amostra foi composta então por 20 profissionais que concordaram em participar do estudo, preenchendo o questionário e assinando o termo de consentimento livre e esclarecido (TCLE). O questionário aplicado foi entregue aos profissionais em seus locais de trabalho, onde alguns profissionais responderam no mesmo momento, mas outros foram coletados no final do dia ou após sete dias, dependendo da disponibilidade de cada um. Consistia em 10 questões de múltipla escolha, com perguntas iniciais sobre a especialidade, tempo de formação, sobre o procedimento de apicificação, revascularização, e formas de conduta. Os participantes foram orientados a não pesquisarem as respostas, para que não ocorresse interferência no resultado.

Análise e avaliação dos resultados

A partir das respostas recebidas dos profissionais, foi realizada análise estatística visando detalhar informações sobre a distribuição de cada pergunta entre as amostras.

Os dados coletados na abordagem quantitativa, via questionários com questões objetivas, foram colocados em planilhas e tratados para possibilitar a descrição das variáveis pesquisadas e comparações entre elas.

RESULTADOS

Os dados demográficos obtidos da amostra constituída por 20 cirurgiões-dentistas entrevistados sobre a especialização dos profissionais pesquisados demonstraram que 85% eram especialistas em endodontia, apenas 15% especialistas em odontopediatria. Figura 1.

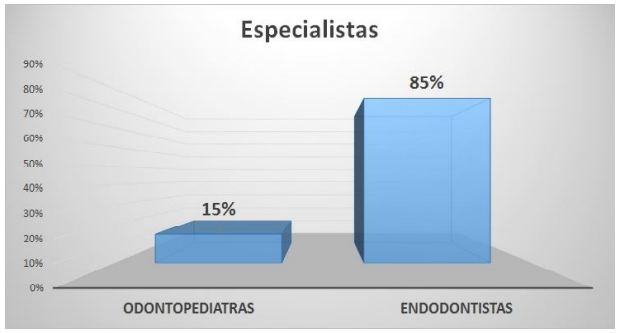

Figura 1 – Especialistas que participaram da pesquisa.
Fonte: Dados da pesquisa

Do total de profissionais que responderam ao questionário, 75% declararam ter mais de 10 anos de anos de formados, 20% de 5 a 10 anos e apenas 5% de 1 a 5 anos. Figura 2

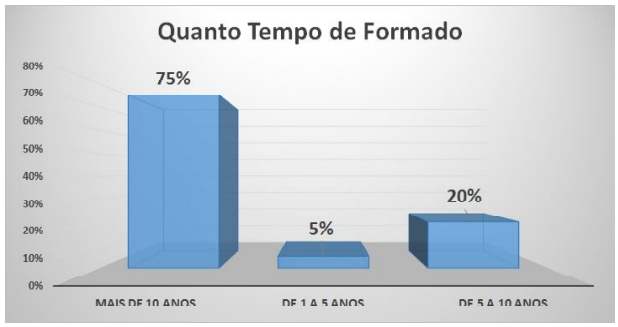

Figura 2- Tempo de formado dos profissionais
Fonte: Dados da pesquisa

Quanto ao gênero dos profissionais pesquisados, 75% eram mulheres, enquanto os homens representam 25% do total, ou seja, apenas 5 homens responderam ao questionário. Figura 3.

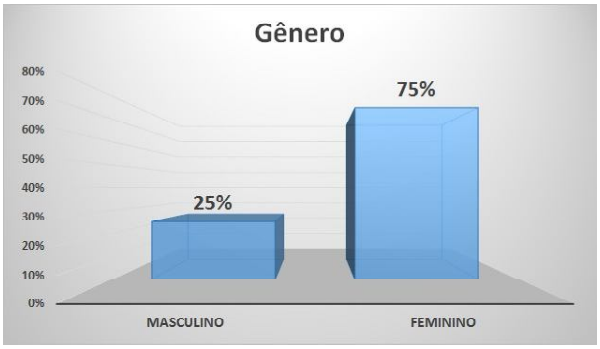

Figura 3- Gênero dos participantes da pesquisa.
Fonte: Dados da pesquisa

Sobre o conteúdo, o cirurgião-dentista foi questionado sobre qual tratamento endodôntico deveria ser realizado em dentes jovens com formação apical incompleta e necrose pulpar. Para esta questão, 35% informaram que fariam a apicificação com trocas de hidróxido de cálcio e posterior obturação endodôntica, 60% tratariam com a revascularização pulpar e apenas 5% com pulpotomia. Figura4.

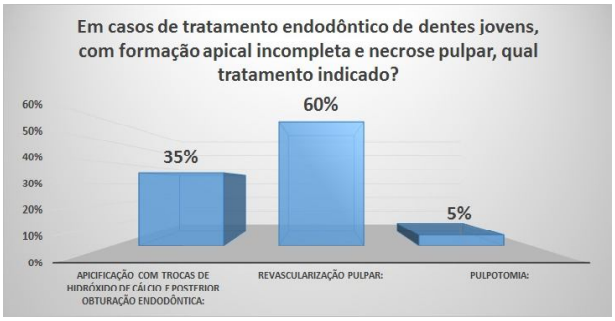

Figura 4- Respostas referente a questão 3 do questionário.
Fonte: Dados da pesquisa

Sobre quanto tempo em média dura um tratamento de apicificação (trocas de medicação intracanal com hidróxido de cálcio), 65% dos entrevistados responderam que de 9 a 12 meses, 30% responderam 3 meses e apenas 5% em 1 mês. Figura 5.

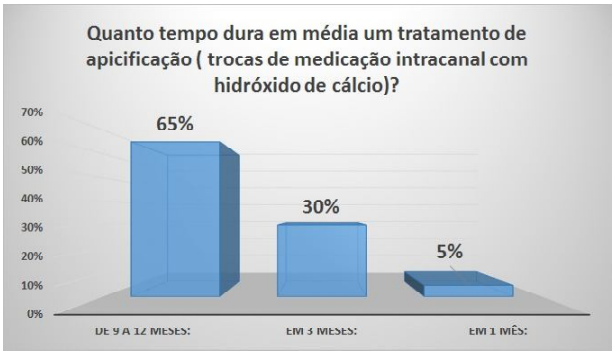

Figura 5- Tempo de um tratamento de apicificação.
Fonte: Dados da pesquisa

Os entrevistados foram questionados se na apicificação havia formação de uma barreira mineralizada na região apical e também aumento na espessura das paredes radiculares, 40% responderam que sim, 50% responderam não e 10% não responderam a esta questão. Figura 6.

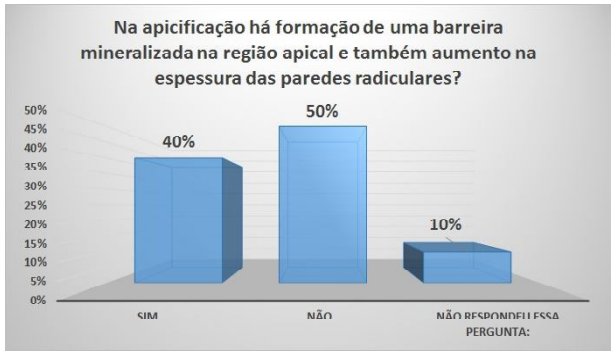

Figura 6- Respostas da questão 5 do questionário.
Fonte: Dados da pesquisa

90% dos entrevistados responderam que já tinha ouvido falar em revascularização pulpar, porém 10% responderam que não. Figura 7.

Figura 7- Respostas sobre a revascularização pulpar
Fonte: Dados da pesquisa

90% sabem o que é revascularização pulpar e 10% não sabem. Figura 8.

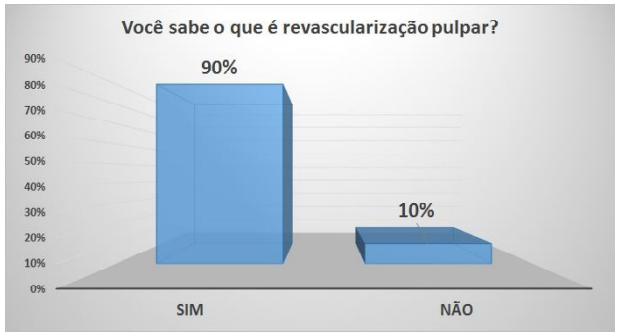

Figura 8- Respostas da questão 7 do questionário
Fonte: Dados da pesquisa

Os cirurgiões- Dentistas foram questionados se acreditavam que um dente jovem necrosado era capaz de se revitalizar, 85% responderam sim e 15% responderam que não. Figura 9.

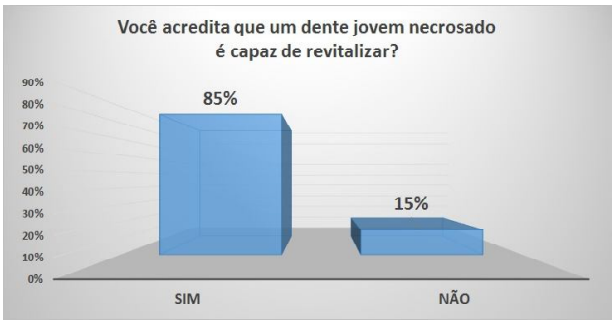

Figura 9- Respostas sobre revitalização de dentes jovem necrosado.
Fonte: Dados da pesquisa

Os entrevistados foram questionados se eles sabiam como revitalizar um dente jovem necrosado, 75% afirmaram que sim, 15% responderam não e 10% não responderam. Figura 10.

Figura 10- Respostas se o profissional sabe como revitalizar um dente necrosado.
Fonte: Dados da pesquisa

Eles foram questionados sobre a quantidade de sessões da revascularização pulpar. 75% responderam 2 sessões com intervalo de 30 dias entre as mesmas, 10% responderam em 12 sessões com intervalos de 30 dias entre as mesmas e 5% respondeu 6 sessões com intervalos de 30 dias entre as mesmas. Figura 11.

Figura 11- Resposta sobre em quantas sessões é feito a revascularização pulpar.
Fonte: Dados da pesquisa

DISCUSSÃO

Dos entrevistados, 85% eram especialistas em endodontia, e 15% em odontopediatria.

Quando questionados sobre qual tratamento endodôntico deveria ser instituído em dentes jovens com formação apical incompleta e necrose pulpar, 35% dos profissionais informaram que fariam a apicificação com trocas de hidróxido de cálcio e posterior obturação endodontica, 60% tratariam com a revascularização pulpar e apenas 5% com pulpotomia. A apicificação é um processo ao qual induz uma barreira calcificada em dentes com rizogênese incompleta e necrosados e o material mais usado é o hidróxido de Cálcio, além de um efeito antibacteriano, induz uma barreira apical. A apicificação repara o dente, mas não tem formação radicular e nem desenvolvimento pulpar. Diante disso, a revascularização pulpar surgiu como uma alternativa mais eficaz e é um procedimento que restaura a vitalidade de um dente necrosado, para induzir a regeneração tecidual através de novas células[1].

Sobre o tempo médio de duração de um tratamento de apicificação (trocas de medicação intracanal com hidróxido de cálcio), 65% dos entrevistados responderam que seria de 9 a 12 meses, 30% responderam 3 meses e apenas 5% em 1 mês. Na apicificação é necessário trocas sucessivas da medicação intracanal, e dura em média de 9 até 24 meses. Por ser um procedimento demorado, pode levar a desistência dos pacientes antes mesmo de concluir o tratamento, e o dente continua fragilizado, tornando mais susceptível à fratura[1].

Dos participantes da pesquisa, 40% responderam que na apicificação há formação de uma barreira mineralizada na região apical e também aumento na espessura das paredes radiculares, 50% acreditam que não e 10% não responderam a esta questão. A apicificação forma uma barreira apical, permitindo desta forma que os materiais obturadores fiquem no canal radicular. Ocorre formação de um anteparo apical, não ocorre aumento na espessura das paredes radiculares, permanecendo as paredes frágeis, além de não restaurar a vitalidade pulpar[9].

O presente estudo revelou que a maioria dos profissionais já ouviram falar e sabiam o que era revascularização pulpar, porém 10% não sabiam e/ou nunca ouviram falar. Apesar dos índices terem sido menores nos profissionais que não sabiam sobre o assunto, há uma preocupação pelo fato de serem profissionais especialistas que deveriam saber sobre esse assunto, visto que são eles que prestam o atendimento aos pacientes jovens, com dentes ainda em formação radicular com necrose pulpar. A perda dos dentes permanentes, principalmente de forma precoce deve ser evitada. Quando ocorre uma extração prematura, em decíduos ou permanentes, seja ela proveniente de trauma ou por cáries profundas, pode ocorrer migração dos dentes vizinhos, levando ao desajuste oclusal e, consequentemente uma má oclusão[11,12].

A revascularização pulpar pode ser definida como uma reparação de um tecido danificado, morto ou ausente, restabelecendo suas funções fisiológicas,

proporcionando vitalidade e crescimento radicular [13].

Os cirurgiões- Dentistas foram questionados se acreditavam que um dente jovem necrosado era capaz de se revitalizar, 85% responderam que sim e 15% responderam que não. Os mesmos foram também questionados se sabiam como revitalizar um dente jovem necrosado, 75% afirmaram que sim, apenas 15% não sabiam e 10% não responderam. As células-tronco encontradas na papila apical são chamadas de mesenquimais, se localizam no ápice radicular, possuem alta capacidade de se diferenciar em células odontogênicas, ajudando na formação da dentina e polpa radicular. É necessário ter a presença dessas células-tronco e um ambiente benéfico para as células estaminais se proliferarem e se diferenciarem para formação tecidual. Essas células tem sido uma boa alternativa para regenerar tecidos mortos e ajudar a restabelecer suas funções[7].

Foram questionados em quantas sessões acreditava-se que era feito a revascularização pulpar. 75% responderam 2 sessões com intervalo de 30 dias entre as mesmas, 10% responderam em 12 sessões com intervalos de 30 dias entre as mesmas e 5% respondeu 6 sessões com intervalos de 30 dias entre as mesmas. Com a revascularização as paredes dos canais tornam-se mais espessas, ocorre fechamento do ápice radicular, desenvolvimento da raiz, reduzindo também os riscos de fratura, além do curto período de tratamento e baixo custo. A mesma ocorre em duas sessões. Na maioria das vezes, na primeira sessão é realizada a limpeza dos canais radiculares com as substâncias irrigadoras e inserção do medicamento intracanal, permanecendo de 2 a 3 semanas. Na segunda sessão ocorre a indução do sangramento apical e selamento com o material obturador definitivo[14] .

Essa pesquisa foi baseada no estudo de Zanini et al.[1] na qual a metodologia utilizada foi um questionário para avaliar o nível de conhecimentos dos cirurgiões dentistas do município de Capão da Canoa no estado do Rio Grande do Sul. Os questionários também foram entregues pessoalmente para os profissionais nos seus locais de trabalho. Foram respondidos 23 questionários, e neste estudo 20 questionários foram respondidos, visto que a quantidade de participantes depende de cada municipio e por ter sido uma pesquisa com especialistas, natural ter uma quantidade menor.

Diante de tudo que foi exposto, notou—se que não eram apenas 10% dos profissionais que não sabiam e nunca ouviram falar sobre a revascularização, pois quando os mesmos foram questionados se sabiam como revitalizar um dente jovem necrosado, apenas 75% responderam sim, e os outros 25% não sabem ou não responderam a esta pergunta. Outro dado que demonstrou dúvida na pesquisa foi que dos profissionais entrevistados nem todos sabiam realmente sobre o assunto, pois quando foram questionados sobre quantas sessões eram necessárias para a revascularização pulpar, apenas 75% responderam: em 2 sessões com intervalo de 30 dias entre as mesmas, o que é mais visto na literatura, quando não é feita em apenas 1 sessão. O fato preocupa, pois os profissionais devem se atualizar para adquirir novos conhecimentos e oferecer sempre a melhor alternativa para os seus pacientes, visto que com o avanço do tempo, novas descobertas surgem.

CONCLUSÃO

Concluiu-se com este estudo que o grau de conhecimento dos Endodontistas e Odontopediatras da cidade de Ilhéus- Bahia, a respeito do tratamento mais adequado para dentes jovens com formação apical incompleta e necrose pulpar é bom, mas não é o ideal e também foi visto que alguns profissionais não conhecem ou não sabem realizar o procedimento de revascularização pulpar. Diante desses fatos há a necessidade de uma maior informação e uma maior preocupação desses profissionais especialistas e de todos os cirurgiões-dentistas em se atualizarem para prestarem um atendimento correto aos pacientes.

ABSTRACT

Necrotic teeth with incomplete rizogenesis represent a challenge for endodontists and pediatric dentists, since the root walls of these teeth are thinner, which makes them more susceptible to fractures. For many years the recommended technique was apexification, which is still widely used. In this technique, constant changes of intracanal medication are performed. The tooth remains fragile and there is a risk that the patient will not complete the treatment as this technique requires several clinical sessions. With advances in science, pulp revascularization appears, bringing several benefits, among which are the apical continuity and the gain in thickness of the walls, in addition to the benefit of completing the treatment in one or two sessions. However, its preservation is necessary, which takes on average two years. The objective of this research was to evaluate the level of knowledge of pediatric dentists and endodontists in the municipality of Ilhéus-Bahia, in the face of cases of pulp necrosis of teeth with incomplete root formation. The method and form of data analysis were from an observational, cross-sectional study, carried out in offices in the municipality of Ilheus-BA that were selected by random sampling. Data were collected through a questionnaire containing 10 multiple-choice questions about pulp revascularization, professional specialization and training time. 20 professionals agreed to participate in the research. Of these, 10% did not know or had never heard of pulp revascularization. It is concluded that there are still specialists in the municipality of Ilhéus-BA who have insufficient knowledge about

regenerative endodontic therapy, and they should have knowledge of this technique since they are the professionals who provide care to young patients with necrotic teeth, reinforcing the need to develop a health awareness and education strategy to enable and update them.

UNITERMS: Revascularization. Pulp necrosis. Dentist.

REFERÊNCIAS

1. SHAH N, LOGANI A, BHASKAR U, AGGARWAL V. Efficacy of Revascularization to Induce Apexification/Apexogensis in Infected, Nonvital, Immature Teeth: A Pilot Clinical Study. **J Endod 2008;**34(8):919-25.
2. BORN, CD. JACKSON TH, KOROLUK LD, DIVARIS K. Traumatic dental injuries in preschool age children: Prevalence and risk factors: Prevalence and risk factors. Clinical And Experimental Dental Research 2019;5(2):151-9.
3. VICENTE CB, SILVA JP, CALIANDRA PINTO ARAÚJO CP, LEITE MF. Traumatismo em dente com rizogênese incompleta: Caso clínico. Rev Odonto de Araçatuba. 2019;40(3):09-13.
4. TOLEDO R, BRITTO MLB, PALLOTTA RC, NABESHIMA C. Hidróxido de Cálcio e Iodofórmio no tratamento endodôntico de dentes com Rizogênese Incompleta. Int J Dent. 2010;1(9):.28-37.
5. FERNANDES KGC, BORTOLO AF, PIMENTA CBR, MORETI LCT, BOER NCP. Terapia endodôntica em dente permanente com morte pulpar e rizogênese incompleta: relato de caso clínico. Arch Health Invest. 2016;5(3):126-133.
6. PASSINHO CS, BRAITT AH, Porto Júnio AC, Freire DM. Irrigantes endodônticos utilizados por cirurgiões dentistas no Município de Itabuna – Bahia. Rev Odonto Araçatuba.2020;41(1):40-47.
7. ALBUQUERQUE MTP, NAGATA JY, SOARES AJ, ZAIA AA. Pulp revascularization: an alternative treatment to the apexification of immature teeth. RGO**.** 2014;62(4):401-10.
8. WANG Y, ZHU X, ZHANG C. Pulp Revascularization on Permanent Teeth with Open Apices in a Middle-aged Patient. J Endod. 2015;41(9):1571-5.
9. SOUZA TS, DEONÍZIO MA, BATISTA A, KOWALCZUCK A, SYDNEY GB. Regeneração endodôntica:Existe protocolo? Rev Odontol Bras Central. 2013; 63(22).
10. LEE B, MOON JW, CHANG HS, HWANG IN, OH WM, HWANG YC. A review of the regenerative endodontic treatment procedure. Rest Dent & Endod. 2015;40(3):179.
11. PINHEIRO HHC, ASSUNÇÃO LR, TORRES DKB, MIYAHARA LAN, ARANTES DC. Terapia Endodôntica em Dentes Decíduos por Odontopediatras. Pesq Bras em Odontoped e Clin Integ. 2013;4(13):60-351.
12. FREIRE-MAIA FB, AUAD SM, GUIMARÃES DE ABREU MHN, SARDENBERG F, MARTINS MT, PAIVA SM, PORDEUS IA, VALE MP. Prevalence of and factors associated with enamel fracture and other traumas in Brazilian children 8–10 years old. Braz Oral Research. 2018;32.
13. CENTENARO WLA, PALMA LZ, ANZILEIRO L. APICIFICAÇÃO EM DENTES PERMANENTES COM RIZOGÊNESE INCOMPLETA: RELATO DE CASO E REVISÃO DE LITERATURA. Perspectiva. 2014**;**38(141):109-19.
14. SOARES AS, BITTENCOURT WP. Revascularização Pulpar: Implicações clínicas. TCC (Graduação) - Curso de Odontologia, Universidade Federal de Santa Maria-UFSM:29, Santa Maria, 2016.
15. ZANINI L, BRAZ MA, LARENTIS NL, VINHOLES JIAM. Conhecimento dos cirurgiões-dentistas do município de Capão da Canoa sobre o atendimento a pacientes oncológicos. RFO. 2016;21(3):374-80.

ENDEREÇO PARA CORRESPONDÊNCIA
Prof. Antonio Henrique Braitt
Av. Aziz Maron 1.117/703
45605-904
email: henrique_braitt@terra.com.br