RESTABELECIMENTO DA DIMENSÃO MAXILO-MANDIBULAR EM PRÓTESE TOTAL PELA TÉCNICA DO ARCO INFERIOR: RELATO DE CASO CLÍNICO

REPRODUCTION OF THE MAXILLO-MANDIBULAR DIMENSION IN COMPLETE DENTURE BY THE LOWER ARC TECHNIQUE: CLINICAL CASE REPORT

MORGANA LETÍCIA MAZZOCHINI[1]
FERNANDA VALENTINI MIOSO[2]
MARIÁ CORTINA BELLAN[3]

RESUMO

O registro da relação maxilo-mandibular (RMM) é considerado um passo crítico na confecção de novas próteses totais (PT) pois exige uma precisão técnica capaz de permitir o seu reestabelecimento, de forma confortável e equilibrada com a musculatura oral. O registro é obtido em dois planos, um vertical e outro horizontal: o plano vertical é determinado pela dimensão vertical (DV) e o plano horizontal é estabelecido pela relação cêntrica (RC). Ambos recuperam o suporte labial, altura incisal, linha do sorriso e o corredor bucal de forma natural e personalizada. Esse registro pode ser obtido, iniciando pelo arco inferior, seguindo a fisiologia e anatomia orofacial. Nessa técnica, considera-se três princípios fisiológicos: crista alveolar, situada sobre o rebordo alveolar, musculatura relacionada que determinará o corredor bucal e posição lingual do rodete e a linha úmida do lábio inferior que determinará a altura do rodete inferior. Dessa forma, este trabalho tem por objetivo descrever por meio de condução de caso clínico a técnica de restabelecimento da RMM em paciente edentado bimaxilar iniciando pelo arco inferior.

UNITERMOS: Prótese Total; Dimensão Vertical; Sistema Estomatognático.

INTRODUÇÃO

O edentulismo acomete principalmente idosos e é uma consequência do não tratamento de cáries e da doença periodontal, gerando prejuízo na qualidade de vida dos mesmos. Com o passar dos anos, o edentulismo acabou sendo aceito pela sociedade e, ainda, é indicado como sendo decorrência natural do envelhecimento[1]. Para que as características funcionais e estéticas possam ser devolvidas a estes indivíduos é necessário a utilização de próteses dentárias[2].

A reabilitação protética em pacientes desdentados totais representa um desafio para o cirurgião dentista, uma vez que exige um grau de precisão, habilidade e conhecimento técnico para reestabelecer a oclusão funcional, de forma confortável e equilibrada com a musculatura oral[3]. Desta forma, para que ocorra o sucesso do tratamento através de próteses totais (PT), as relações maxilo-mandibulares (RMM) precisam estar em harmonia com os elementos do sistema estomatognático para garantir estabilidade, função e estética[4].

Segundo Gutiérrez de Venezia (2003)[5], a determinação da dimensão vertical de oclusão (DVO) é um procedimento complexo e exige a associação de técnicas nos diferentes planos de orientação; plano horizontal e vertical, para garantir o seu sucesso estético e funcional da reabilitação. A incorreta determinação da DVO pode resultar em falha do tratamento[6,7].

A construção dos arcos de oclusão não é feita por tentativas, mas guiada pela anatomia e fisiologia do sistema mastigatório. Uma das formas de seguir os parâmetros anatomofisiológicos é a técnica de obtenção pelo arco inferior ou mandibular, pois este, possibilita a determinação da conformação do arco respeitando a zona de força oclusal, situada sobre o rebordo alveolar, além de levar em consideração a posição lingual, da musculatura relacionada e altura da linha úmida do lábio[8].

Desta forma, seguir um protocolo de ajuste de rodetes é de extrema importância para a confecção adequada de uma nova PT, uma vez que determinará sua configuração final, tanto estética como funcional. O objetivo deste trabalho é descrever por meio da condução de caso clínico a técnica de restabelecimento da RMM em paciente edentado bimaxilar iniciando pelo arco inferior.

CASO CLÍNICO

Paciente E.S., sexo feminino, 40 anos, desdentada bimaxilar há mais de 13 anos (Figura 1),

[1] Graduanda em Odontologia do Centro Universitário da Serra Gaúcha – FSG
[2] Doutora em Odontologia. Professora da disciplina de Prótese Dentária do Centro Universitário da Serra Gaúcha – FSG
[3] Mestre em Odontologia. Professora da disciplina de Prótese Dentária do Centro Universitário da Serra Gaúcha – FSG.

buscou o Complexo Odontológico (FO) da Faculdade da Serra Gaúcha (FSG – Caxias do Sul – Rio Grande do Sul) com o intuito de confeccionar uma prótese total convencional (PTC) para o arco superior e inferior. A paciente, primeiramente, passou pelo atendimento de triagem da instituição, sendo encaminhada, após, para a disciplina de Estágio Supervisionado em Próteses (ESP) para planejamento e execução de sua reabilitação oral.

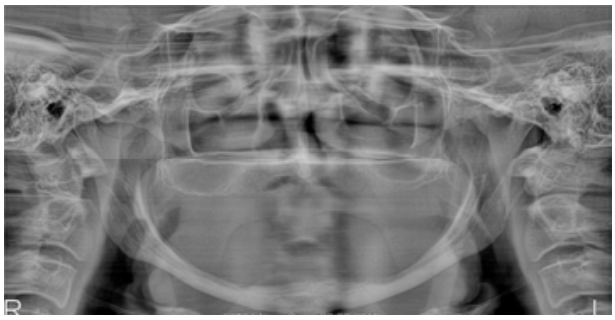

Figura 1 - Raio-x panorâmico da paciente.

A queixa principal da paciente era a estética do seu sorriso (Figura 2), sentia-se envelhecida e sem lábios (Figura 3), além da dificuldade de mastigação, pelo fato da prótese inferior estar desadaptada e com os dentes muito gastos (Figura 4). Relatando ainda, não ter interesse em submeter-se a reabilitação através de implantes devido a necessidade de extensas cirurgias e orçamento oneroso.

Figura 2 - Aspecto do sorriso frontal com a prótese antiga (a), sorriso lateral direito (b) e sorriso lateral esquerdo (c).

Figura 3 - Aspecto do perfil da paciente com a prótese antiga (a), aspecto de perfil sorrindo (b) e aspecto facial do sorriso frontal (c).

Figura 4 - Próteses antigas desadaptadas e com os dentes gastos.

A carta de Anuência foi aceita pelo coordenador do curso de Odontologia e o Relato de Caso Clínico foi aprovado pelo Comitê de Ética em Pesquisa do Centro Universitário da Serra Gaúcha (FSG) (nº do parecer 2.934.867). Além disso, foram aceitos e assinados pela paciente o Termo de Consentimento Livre e Esclarecido (TCLE) e o Termo de Consentimento para o Uso de Imagens (TCUI).

A anamnese da paciente indicou um bom estado de saúde geral. Os tecidos moles do lábio, língua, bochechas e mucosa oral estavam dentro dos limites normais (Figura 5). A saliva era fina e serosa. As articulações temporomandibulares (ATM), os músculos da mastigação e os da expressão facial apresentavam-se assintomáticos e sem a presença de desconforto. A aparência facial da paciente mostrava sinais de colapso facial e perda da dimensão facial (DVO) (Figura 6).

Figura 5 - Estruturas intraorais, língua, bochecha, rebordos e mucosa oral.

No exame clínico pôde-se observar as condições dos tecidos moles, os quais, estavam com presença de úlceras no fundo de sulco inferior, além da oclusão, má adaptação das próteses antigas e higiene oral. A paciente relatou ter uma condição sistêmica, fibromialgia, porém, esta não iria comprometer a execução do tratamento.

Outras opções de tratamento foram oferecidas ao paciente. No entanto, pacientes edêntulos apresentam desafios para os clínicos e

podem também ser reabilitados através de implantes dentários. Porém, nem todos os pacientes são capazes de receber tratamento de implantes dentários devido a situações clínicas, radiográficas, limitações financeiras e/ou por própria decisão do paciente. Nessas situações as PTC constituem uma opção viável de tratamento, visto que são mais acessíveis e menos dispendiosas.

Figura 6 - Aspecto da paciente sem as próteses, colapso muscular e diminuição da DVO.

Foram efeituadas impressões com hidrocolóide irreversível (Ava Gel, Dentsply, Pensilvânia, EUA) dos arcos superior e inferior para a obtenção dos modelos de estudo da paciente. As impressões foram obtidas por meio de moldeiras de estoque perfuradas para desdentado (Tecnodent, São Paulo, Brasil) e individualizadas com cera utilidade (Dentbras, São Paulo, Brasil) de acordo com a área chapeável. Os modelos de estudo inferior e superior foram confeccionados em gesso pedra tipo III (Asfer, Santa Maria, Brasil).

A partir dos modelos de estudo foram confeccionadas as moldeiras individuais inferior e superior. Para isto, foram realizados alívios envolvendo áreas retentivas com cera 7 (Technew, Rio de Janeiro, Brasil) e isolamento dos modelos com Cel-LAc (SS White, Rio de Janeiro, Brasil). As moldeiras individuais foram confeccionadas com resina acrílica quimicamente ativada (Jet, São Paulo, Brasil).

Os ajustes das moldeiras individuais foram feitos em boca, com alívio de freios, bridas, áreas retentivas, além de delimitar a linha entre palato duro e mole na moldeira maxilar e a papila piriforme na moldeira mandibular[9-10]. Foi respeitado uma distância de 2 a 3 mm do fundo de sulco para o escoamento e assentamento do material de moldagem[2].

Para o selamento periférico foi utilizado godiva de baixa fusão (DFL, Rio de Janeiro, Brasil), realizando-se movimentos funcionais para melhor resultado da moldagem do fundo de sulco[11-12]. Os testes de retenção da moldeira (teste de estabilidade vertical e horizontal) foram realizados como preconizados na literatura[4,8].

A moldagem funcional foi realizada com Poliéter (Impregum, 3M ESPE, São Paulo, Brasil), aplicando-se uma pressão seletiva contra a área chapeável[4,12-13]. Após a moldagem foi feita a devida desinfecção das impressões com hipoclorito de sódio a 1% durante 10 minutos[13]. O encaixotamento foi realizado com cera 7 (Technew, Rio de Janeiro, Brasil) e cera utilidade (Technew, Rio de Janeiro, Brasil) preconizando a obtenção de uma cópia detalhada dos limites da área chapeável em modelos de gesso especial tipo IV (Durone, Dentsply, Pensilvânia, EUA)[13].O desencaixotamento foi realizado com o auxílio de água quente e em seguida feitos ajustes da espessura do gesso e mureta dos modelos de trabalho[13].

Sobre os modelos de trabalho isolados com Cel-Lac (SS White, Rio de Janeiro, Brasil) foram confeccionadas as placas base e rodetes de cera (Figura 7), fatores chave para a determinação das RMM e na montagem dos dentes artificiais.

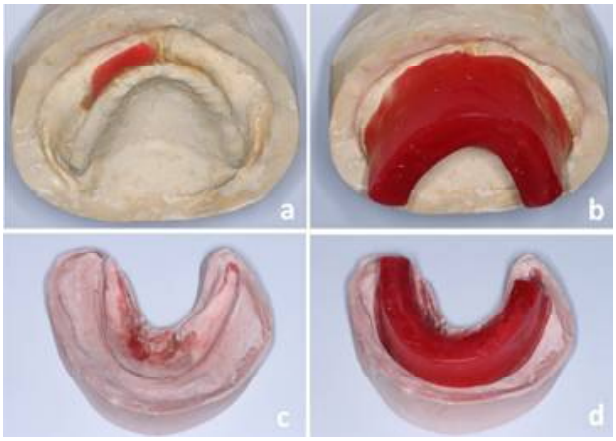

Figura 7 - Modelo de trabalho superior (a), placa base e rodete de cera superior (b), modelo de trabalho inferior (c) e placa base e rodete de cera inferior (d).

O rodete inferior foi confeccionado acompanhando todo o rebordo inferior e apresentou cerca de um centímetro de largura vestíbulo-lingual para que os dentes pudessem ser montados na região de Zona Neutra (ZN) a qual corresponde há uma posição de equilíbrio entre os sistemas musculares da face e da língua[14].

Desta forma, para essa técnica o ajuste inicia-se sobre o modelo de gesso, respeitando anatomia e a fisiologia de cada paciente, com a determinação de uma linha imaginária que cruza a papila piriforme, cerca de 2 a 3 mm abaixo da papila retromolar até o canino de forma bilateral. Esta linha determina a crista do rebordo alveolar onde a oclusal dos dentes posteriores devem ser montados[8,13,15]. Uma outra linha, 2 mm desta, foi marcada para determinar o limite vestibular dos dentes posteriores e todo o excesso de cera passando desta linha foi removido, determinando o espaço para o corredor bucal (Figura 8). A altura do rodete inferior, onde fica a incisal dos incisivos inferiores foi determinada a partir da altura da linha úmida do lábio inferior com a boca entreaberta. Com o auxílio do conformador da Curva de Spee, o rodete inferior recebeu a curvatura ântero-posterior adequada.

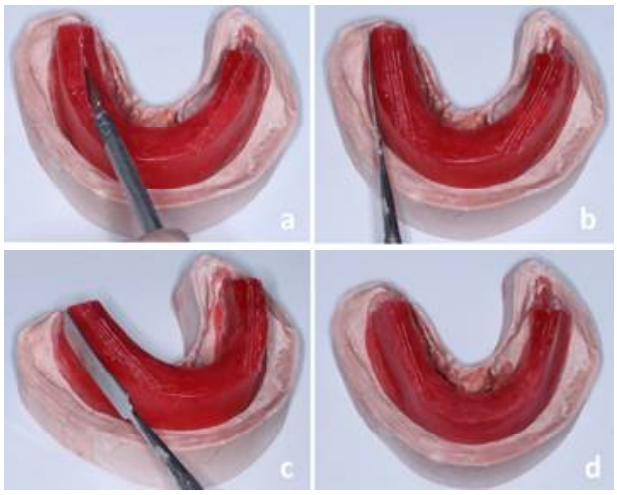

Figura 8 - Linha imaginária que cruza a papila piriforme até o canino de forma bilateral (a), linha de demarcação do limite vestibular dos dentes posteriores (b), desgaste até a segunda linha para determinação do corredor bucal (c) e rodete com desgastes finalizados (d).

Com o ajuste do arco inferior parcialmente finalizado é que se iniciou o ajuste do rodete de cera superior seguindo os critérios estéticos, tais como: a altura incisal cerca de 2 mm abaixo do tubérculo do lábio, devido a paciente ser jovem e mulher, linha do sorriso ascendente acompanhando a curvatura do lábio inferior, suporte labial adequado (formando um ângulo nasolabial próximo dos 90º) e determinação do corredor bucal, o qual, acompanhou o corredor bucal já pré-estabelecido pelo rodete inferior[8,13].

A Dimensão Vertical de Oclusão (DVO), foi estipulada pela associação de diferentes métodos: métrico, fisiológico, estético e fonético, respeitando o Espaço Livre Funcional (ELF) com cerca de 3 mm[16,17]**.** A Técnica de Desgaste de Patterson (TDP) foi utilizada para personalizar a as curvaturas ântero-posterior e vestíbulo-lingual do paciente. Foi interposta vaselina entre os rodetes de cera superior e inferior e foi solicitado ao paciente que efeituasse movimentos fisiológicos, imprimindo, desta maneira, suas próprias curvas de compensação e inclinações dos planos oclusais, garantindo maior estabilidade e conforto às novas próteses totais.

As linhas de orientação para escolha de dentes artificiais foram: linha alta do sorriso (linha que acompanha a curvatura do lábio superior quando o paciente sorri), linha média (linha vertical imaginária que separa os incisivos centrais, pode ser localizada por meio do freio labial superior), linha dos caninos (linha perpendicular marcada rente às comissuras labiais direita e esquerda, determinando a largura dos seis dentes anteriores superiores)[8-13].

Além disso, foi utilizado o *software* Digital Smile Design (DSD, Miami, EUA) para examinar as proporções faciais e dentárias da paciente e sua relação com lábios, gengiva e entre dentes através de fotografias digitais de diversos ângulos para tornar o processo mais real e claro (Figura 9)[18]. Os dentes artificiais escolhidos foram Trilux (VIPI, São Paulo, Brasil) cor A1.

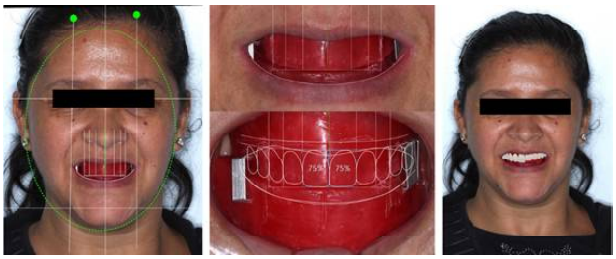

Figura 9 - Projeto do DSD para escolha de dentes.

As relações maxilo-mandibulares foram transferidas para o articulador semi-ajustável ASA (Bio-art, São Paulo, Brasil) por meio do arco facial, no qual o ângulo de Bennett foi posicionado em 15° e o ângulo de inclinação condilar em 30°. Os modelos foram montados em Relação Cêntrica, a qual foi obtida por meio do método fisiológico e de deglutição.

Após a montagem de dentes, foram realizadas as provas estéticas e funcionais da PTC. Na prova estética foi solicitado um sorriso amplo, um sorriso discreto, que deixasse a boca levemente entreaberta e, também foi analisado o suporte labial e o equilíbrio com o terço inferior da face (Figura 10).

Figura 10 - Figura 10. Sorriso amplo (a), sorriso discreto (b), boca levemente entreaberta (c) e equilíbrio com o lábio e musculatura (d).

Após, solicitou-se que o paciente pronunciasse palavras sibilantes como “Mississipi” e “sucessivo” para analisar a pronúncia e o ELF. Por último, foi analisada se a oclusão estava balanceada por meio de contatos bilaterais simultâneos[19]. Após o aceite da paciente, as próteses foram encaminhadas para o laboratório para serem acrilizadas, foi solicitado palato incolor para a PT superior e caracterização Tomaz Gomes em ambas as próteses (Figura 11 e Figura 12).

Figura 11 - Próteses totais finalizadas.

Figura 12 - Próteses totais instaladas.

Após a instalação das próteses foram passadas à paciente orientações verbais e por escrito referentes à correta higiene e cuidados com as próteses. Foi realizado retorno para ajustes 24 horas, 48 horas, 15 dias e 30 dias após a instalação da prótese. Foi observada uma grande melhora no que diz respeito ao restabelecimento funcional e estético após a instalação das próteses (Figura 13).

Figura 13 - Boca entreaberta (a) e sorriso com as próteses novas (b).

DISCUSSÃO

O edentulismo gera grandes mudanças nos tecidos da face e intraorais. Ocorrem alterações faciais devido à perda de suporte ósseo, diminuição do terço inferior da face, insuficiente suporte labial, aprofundamento dos sulcos nasolabiais, estreitamento dos lábios, além de uma função prejudicada[8,13].

A reabilitação oral visa melhorar a qualidade de vida de pacientes edêntulos, buscando não somente restaurar a função, mas a estética, fonética e auxiliando na recomposição do sistema estomatognático, visto que este tem relação direta com as próteses totais e sua dinâmica funcional harmônica[8,20,21].

O restabelecimento da DVO é considerado um dos procedimentos mais desafiadores e complexos dos procedimentos restauradores. A busca por métodos e técnicas na determinação de um correto relacionamento maxilo-mandibular são alvos de diversas discussões na literatura, pois o seu restabelecimento inadequado pode levar ao insucesso de todo o trabalho protético[7].

Muitos métodos têm sido apontados para determinar a DV em pacientes desdentados, dentre estes, uso da posição fisiológica de repouso, deglutição, fonética, estética e medidas faciais. Além disso, recomenda-se a combinação de mais de um método para garantir a determinação mais apurada e precisa da RMM[13].

A escolha do método a ser utilizado para a determinação das RMM apresenta critérios a serem levados em consideração como: a precisão e qualidade da medição, a adaptação da técnica, material a ser utilizado e tempo para se obter a medição[22].

A técnica de obtenção da RMM iniciando pelo arco inferior é muito parecida com a confecção da PTC pelo arco superior. No entanto, se torna mais simples e rápida por respeitar puramente a anatomia e fisiologia orofacial, utilizando os métodos métricos como forma de comprovação anatômica e não, somente, como guia na nova relação maxilar. Desta forma, ao se respeitar os limites anatômicos se garante suporte, estabilidade e retenção às próteses totais.

CONCLUSÃO

A determinação das relações maxilo-mandibulares iniciadas pelo arco inferior estabelece uma reabilitação funcional harmônica, respeitando princípios fisiológicos e anatômicos entre língua, músculos, bochechas e articulações termporomandibulares.

ABSTRACT

The maxillo-mandibular relation (MMR) is considered a critical step in the preparation of new complete denture (CD), since it requires a technical precision capable of allowing its reestablishment, in a comfortable and balanced way with the oral musculature. The register is obtained in two planes, one vertical and one horizontal: the vertical plane is determined by the vertical dimension (VD) and the horizontal plane is established by the centric relation (CR). Both recover the lip support, incisal height, smile line and buccal corridor in a natural and personalized way. This record can be obtained, beginning with the

lower arch, following the physiology and orofacial anatomy. In this technique, three physiological principles are considered: alveolar crest, located on the alveolar ridge, related musculature that will determine the buccal corridor and the lingual position of the wax rim and the humid line of the lower lip which will determine the height of the lower wax rim. Thus, this study aims to describe, by way of conducting a clinical case, the technique of restoration of RMM in a bimaxillary edentulous patient starting with the inferior arch.

Uniterms: Complete Denture; Vertical Dimension; Stomatognathic System.

REFERÊNCIAS

1. Guimarães BM, Rocha RF, Bueno SR, Blaya GBM, Hirakata ML. Impacto do uso de próteses dentárias totais na qualidade de vida de idosos. Rev Bras Qual Vida 2013; 5(1): 31-38.
2. Tsakos G, Marcenes W, Sheiham A. The relationship between clinical dental status and oral impacts in an elderly population. Oral Health Prev Dent 2004; 2(3): 211-220.
3. Romero MF, De Rosa TA. Modified Occlusal Rim Design and Use of Phonetics to Determine Anterior Tooth Position and Vertical Dimension: A Clinical Report. Compend Contin Educ Dent 2016; 37(6): 5-8.
4. Cunha VPP, Marchini L. Prótese Total Contemporânea na Reabilitação Bucal. 2.ed. São Paulo: Editora Santos; 2014.
5. Gutiérrez PV. The Evaluation of Occlusal Vertical Dimension. Le Journal Dentaire Du Quebec 2003; 12(2): 143-150.
6. Escanhuela FJC, Lopes JFS, Pinto JHN. Avaliação da dimensão vertical de oclusão em pacientes portadores de prótese total. JBA 2001; 2(2): 136-141.
7. Trentin ML, Reginato FV, Maroli A, Borges RTM, Spazzin AO, Bacchi A. Determinação da dimensão vertical de oclusão em prótese total: revisão de literatura e relato de caso clínico. J Oral Invest 2016; 5(1): 50-60.
8. Turano CJ. Fundamentos da Prótese Total. 2 ed. São Paulo: Editora Santos, 2012.
9. Prakash V. Prosthetic rehabilitation of edentulous mandibulectomy patient: A clinical report. Indian J Dent Res 2008; 19(3): 257-260.
10. Schneider RL, Taylor TD. Mandibular resection guidance prostheses: A literature review. JPD 1986; 55(1): 84-86.
11. Mezzomo E, Suzuki RM. Reabilitação Oral Contemporânea. São Paulo: Editora Santos, 2012.
12. Reis JMSN, Perez LEC, Nogueira SS, Filho JNA, Junio FAM. Moldagem em prótese total – uma revisão da literatura. Rev Odontol Araçatuba 2017; 12(1):70-74.
13. Telles D. Prótese total – convencional. São Paulo: Editora Santos, 2011.
14. Breda AR, Sicoli AE, Mendonça JE, Pezzini PR. Prótese total pela técnica da zona neutra. RGO 2006; 54(3): 274-279.
15. Ozelame AP, Seco F, Mioso FV. Reabilitação oral após o uso de prótese total imediata: relato de caso clínico. Rev Odontol Araçatuba 2018; 39(1):15-20.
16. Goiato CM, Dos Santos MD, Sonego VM. Abordagem clínica dos registros utilizados para restabelecimento da dimensão vertical de oclusão em prótese total. Rev Odontol Araçatuba 2013; 34(1): 45-49.
17. Ditterich GR, Romanelli VM, Júnior SAJ. Dimensão vertical e relação central em prótese total removível: análise e discussão dos métodos de obtenção. Publ UEPG Biol Saúde 2005; 11(3/4): 79-87.
18. Okida RC, De Moura AP, Franco LM, Salomão FM, Rahal V, Machado LS et al. A utilização do DSD (Digital Smile Design) para a otimização da estética dental. Rev Odontol Araçatuba 2017; 38(3): 9-14.
19. Dubojska AM, White GE, Pasiek S. The importance of occlusal balance in the control of complete dentures. Quintessence Int 1998; 29(6): 389-394.
20. Rodrigues AR, Bezerra PM, Santos DFS, Duarte Filho ESD. Procedimentos Multidisciplinares utilizados na recuperação da DVO durante a reabilitação estética e funcional – relato de caso. Int J Dent 2010; 9(2): 96-101.
21. Assunção GW, Barão RAV, Santos MD, Tabata FL, Gomes AE, Delben AJ. Influência das estruturas anatômicas oro-faciais nas próteses totais. Pesq Brasn Odontoped Clin Integr 2008; 8(2): 251-257.
22. Alhajj MN, Khalifa N, Abduo J, Amran AG, Ismail IA. Determination of occlusal vertical dimension for complete dentures patients: an updated review. J Oral Rehabil 2017; 44(11): 896-907.

ENDEREÇO PARA CORRESPONDÊNCIA

PROFª. ME. MARIÁ CORTINA BELLAN
Centro Universitário da Serra Gaúcha
Departamento de Prótese.
Rua Coronel Flores 510, sala 61, CEP 95034-160
Caxias do Sul – RS
E-mail: maria.bellan@fsg.edu.br