TERCEIRO MOLAR IMPACTADO INVERTIDO: SÉRIE DE CASOS RETROSPECTIVOS E RELATO DE DOIS CASOS

INVERTED IMPACTED THIRD MOLARS: RETROSPECTIVE CASE SERIES AND TWO CASE REPORTS

Guilherme Augusto Alves de **OLIVEIRA**[1]
Giovanna Lopes **LANZA**[2]
Beethoven Estevão **COSTA**[3]
Bernado Milhazes **BOTEZINE**[4]
Amaro Ilídio **VESPASIANO**[5]
Flávio Ricardo **MANZI**[5]

RESUMO
Dente impactado é todo aquele que sofre falha no seu processo eruptivo, ficando sob tecido duro e/ou mole. Dentro da classificação de tais dentes existem os terceiros molares invertidos, poucos descritos na literatura. O objetivo deste artigo é apresentar dois casos de terceiros molares maxilares impactados invertidos, diagnosticados através de exames de rotina odontológica e analisar relatos na literatura sobre terceiros molares invertidos. Foram selecionados artigos anexados à base de dados Pubmed, através de busca pelo termo "Inverted Third Molar", não havendo restrição quanto ao ano de publicação e idioma. Terceiros molares invertidos apresentam rara prevalência, sendo este relato um complemento à literatura previamente publicada.
UNITERMOS: Cirurgia oral. Dente impactado. Terceiro molar.

INTRODUÇÃO

Dente impactado é aquele que teve falha na época de irromper, permanecendo sob tecido duro e/ou mole. [1] Geralmente ocorre por falta de espaço na arcada, obstrução da via eruptiva, comprometimento genético, lesões ósseas ou má posição do germe dentário. [2] A literatura mostra que os terceiros molares mandibulares são os que apresentam maior frequência de estarem impactados, seguidos pelos caninos maxilares e pré-molares mandibulares. [2-3]

De acordo com Winter 1926, dentes impactados podem ser classificados de acordo com suas angulações em: mesioangular, distoangular, vertical, horizontal e invertido. [4]

Os terceiros molares invertidos apresentam sua coroa clínica voltada para cima, sendo a raiz apontada para crista alveolar. Antes do desenvolvimento do germe dentário, falhas como proliferação atípica do epitélio odontogênico, podem ocasionar em um dente invertido. [5]

O objetivo deste artigo é apresentar dois casos de terceiros molares maxilares impactados invertidos, diagnosticados através de exames de rotina odontológica e analisar relatos na literatura sobre terceiros molares invertidos.

MATERIAIS E MÉTODOS

Inicialmente foram relatadas duas situações clínicas referentes ao diagnóstico e tratamento de terceiros molares inclusos impactados invertidos. Posteriormente, foram selecionados artigos anexados à base de dados Pubmed, através de busca pelo termo "Inverted Third Molar", não havendo restrição quanto ao ano de publicação e idioma. Através desta busca inicial obteve-se 23 artigos, que foram analisados individualmente para verificação de quais preenchiam os critérios de inclusão, sendo: a) relatos de casos ou série de relatos relacionados a terceiros molares invertidos; b) referência quanto a localização do terceiro molar estava invertido; c) referência se tratava-se de caso único ou bilateral. Dos 23 artigos analisados, apenas 10 artigos que se enquadravam nestes critérios e foram posteriormente tabelados (Tabela 1).

1 Mestre em Clínica Odontológica pela Pontíficia Universidade Católica de Minas Gerais, Belo Horizonte, Brasil. Rua Dr. Tomaz de Andrade, 139 – Centro, Mateus Leme, Brasil, CEP: 35670-000, e-mail: guilherme_augusto.o@hotmail.com.
2 Aluna de Graduação e Iniciação Científica pela Pontifícia Universidade Católica de Minas Gerais, Belo Horizonte, Brasil.
3 Graduado em Odontologia pela Universidade de Itaúna, Itaúna, Brasil.
4 Especialista em Cirurgia Bucomaxilofacial pela Universidade Federal de Minas Gerais, Belo Horizonte, Brasil.
5 Professor Doutor do Programa de Pós-Graduação da Pontifícia Universidade Católica de Minas Gerais.

Tabela 1: Relatos de casos publicados sobre terceiros molares invertidos

Autores	Ano	Localização	Quantidade	Bilateral
Smith JJ[6]	*1948*	*Maxilar*	*1*	*Não*
Huebsch RF[7]	1949	Mandibular	1	Não
Stoneman DW[8]	1966	Maxilar	1	Não
Kiley GG[9]	1972	Mandibular	1	Não
Gold J, Demby N.[10]	1973	Maxilar	1	Não
Srivastava RP, Singh G.[11]	1982	Mandibular	1	Não
AlShamrani SM[5]	*2001*	*Maxilar*	*2*	*Não*
Mohan S, Kankariya H, Fauzdar S.[12]	2012	Maxilar	2	Não
Togoo RA[13]	2013	Maxilar	1	Não
Abu-Mostafa N, Barakat A, Al-Turkmani T, Al-Yousef A[14]	2015	Maxilar	2	Sim

RELATOS DE CASOS

Caso clínico 1

Paciente gênero feminino, 40 anos de idade, compareceu ao consultório odontológico na cidade de Itaúna-MG, para a realização de tratamento odontológico de rotina. Na anamnese a paciente informou saúde sistêmica normal, sendo solicitada a realização de radiografia panorâmica para avaliação geral do complexo bucomaxilofacial e planejamento do tratamento. Após análise radiográfica, verificou-se a presença de um terceiro molar superior esquerdo, classificado como invertido segundo Winter, 1926. Sendo este dente pouco descrito na literatura e não apresentando sintomatologia dolorosa.

A paciente foi informada sobre a presença do terceiro molar superior invertido, do lado esquerdo, sendo proposta a remoção cirúrgica. Para planejamento da remoção foi solicitado uma Tomografia Computadorizada Cone Beam (TCCB) da região do elemento 28 (Figura 1 e 2).

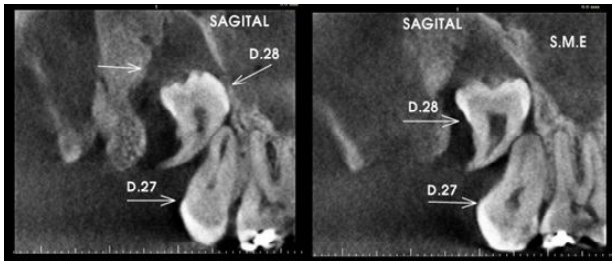

Figura 1: TCCB para planejamento cirúrgico do dente 28

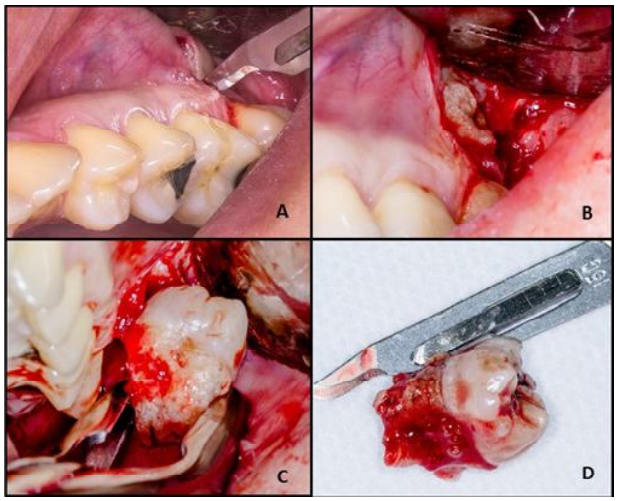

Figura 2: Sequência clínica de exodontia de terceiro molar impactado invertido

Caso clínico 2

Paciente gênero masculino, 30 anos de idade, compareceu ao consultório odontológico na cidade de Mateus Leme-MG, para a realização de avaliação de rotina. Na anamnese o paciente informou saúde sistêmica normal, sendo solicitada a realização de radiografia panorâmica e periapicais para avaliação geral. Após análise radiográfica, verificou-se a presença de um terceiro molar superior direito horizontal e o esquerdo invertido. O paciente não relatou sintomatologia dolorosa associada a qualquer um dos dentes (Figura 3).

O paciente foi informado sobre a presença dos terceiros molares inclusos, sendo proposta a remoção cirúrgica. Para planejamento da remoção foi solicitado uma Tomografia Computadorizada Cone Beam (TCCB) da região do elemento 28 (Figura 4).

RESULTADOS

Dos 10 artigos nesta série de casos, compreendidos entre 1948 e 2015, foram analisados 13 dentes que se apresentavam classificados como invertidos de Winter, sendo que 10 (77%) são terceiros molares maxilares e 3 (23%) mandibulares. De todos os pacientes apenas 1 apresentava invertidos bilaterais. Não foram verificados relatos de associação entre invertidos superiores e inferiores.

DISCUSSÃO

Terceiros molares impactados invertidos foram poucos descritos na literatura, podendo estar retidos por vários motivos como: obstrução mecânica da via de erupção, doenças periodontais, cáries, cisto odontogênico, tumores e fraturas ósseas [15,16]. A impactação de um terceiro molar pode ser classificada em diferentes tipos: vertical, horizontal, distoangulado, bucal, lingual e invertido.[16] Nos casos clínicos apresentados neste relato foi observado um padrão compatível com a literatura, visto que a grande maioria dos casos descritos há a presença de terceiros molares invertidos maxilares e unilateral. Sendo a incidência de terceiros molares invertidos pouca relatada na literatura, embora há relatos de erupção ectópica [15,17](Tabela 2).

Tabela 2: Prevalência de terceiros molares invertidos

Autores	Ano	Local	Pacientes	Impactados	Invertidos	%
Obicchina AE, Arotiba JT, Fasola AO[17]	*2001*	*Nigéria*	*338*	*473*	*2*	*0,42*
Hashemipour MA, Tahmasbi - Arashlow M, Fahimi - Hanzaei F[18]	2013	Irã	1020	1165	7	0,60
Pillai AK, et al.[19]	2014	Índia	1100	2210	10	0,45
Yilmaz S, et al.[20]	2015	Turquia	705	2133	2	0,09
Total		X	X	3163	5981	21	0,35

Este presente relato mostra dois terceiros molares impactados invertidos em região maxilar, com sua coroa voltada para base do seio maxilar e sua raiz para a crista alveolar. Para remoção cirúrgica é necessária um

adequado planejamento pré-cirúrgico com exames complementares, como a TCCB, pois existe o risco de deslocamento dentário para espaços adjacentes.

Nas cirurgias dos casos relatados, todos os protocolos cirúrgicos para remoção de dentes impactados foram seguidos, não ocorrendo nenhuma intercorrência durante os procedimentos cirúrgicos.

CONCLUSÃO

Terceiros molares classificados como invertidos de Winter são de raro acometimento, e com o planejamento adequado sua remoção pode ser realizada sem maiores complicações.

ABSTRACT

Impacted tooth is anyone who suffers failure in eruptive process, getting under hard and/or soft tissue. According to this classification there are the third inverted molars, few described in the literature. The aim of this article is to present two cases of inverted impacted maxillary third molars, diagnosed through routine dental examinations and to analyze reports in the literature about inverted third molars. We selected articles attached to the Pubmed database, searching for the term "Inverted Third Molar", there being no restriction regarding the year of publication and language. Inverted third molars present a rare prevalence, being this report a complement to previously published literature.

UNITERMS: Oral Surgery. Impacted Teeth. Third Molar.

REFERÊNCIAS

1. Dos Santos DR; Quesada GAT. Prevalência de terceiros molares e suas respectivas posições segundo as classificações de Winter e de Pell e Gregory. Rev Cir Traum Bucomaxilofac. 2009;9(1): 83-92.
2. Kapur A, Goyal A, Jaffri S. Management of inverted impacted primary incisors: an unusual case. J Indian Soc Pedod Prev Dent. 2008;26:26-8.
3. Chu FC, Li TK, Lui VK, Newsome PR, Chow RL, Cheung LK. Prevalence of impacted teeth and associated pathologies – a radiogra-phic study of the Hong Kong Chinese population. Hong Kong Med J. 2003;9:158-63.
4. Juodzbalys G, Daugela P. Mandibular third molar impaction: review of literature and a proposal of a classification. J Oral Maxillofac Res. 2013;4-1.
5. AlShamrani SM. Inverted and impacted maxillary third molar. Re-port of two cases. Odontostomatol Trop. 2001;24:15-7
6. Smith JJ. An inverted upper third molar. Br Dent J. 1948;84(11):241.
7. Huebsch RF. Dentigerous cyst originating from an inverted mandibular third molar tooth; report of a case. U S Nav Med Bull. 1949;49(2):306-8.
8. Stoneman DW. Inverted maxillary third molar. Oral Health. 1966;56(5):333.
9. Kiley GG. Dentigerous cyst with an inverted mandibular third molar impaction. J Indianap Dist Dent Soc. 1972;26(6):19-20.
10. Gold J, Demby N. Rare inverted maxillary third molar impaction: report of case. J Am Dent Assoc. 1973;87(1):186-8.
11. Srivastava RP, Singh G. An unusual impacted inverted molar in mandibular condyle with preauricular sinus (a case report). J Indian Dent Assoc. 1982;54(2):67-9
12. Mohan S1, Kankariya H, Fauzdar S. Impacted Inverted Teeth with their Possible Treatment Protocols. J Maxillofac Oral Surg. 2012;11(4):455-7. DOI: 10.1007/s12663-011-0307-9
13. Togoo RA. Rare occurrence of inverted maxillary third molar impaction: a case report. J Int Oral Health. 2013;5(3):85-7.
14. Abu-Mostafa N, Barakat A, Al-Turkmani T, Al-Yousef A. Bilateral inverted and impacted maxillary third molars: A case report. J Clin Exp Dent. 2015;7(3):441-3. DOI: 10.4317/jced.52389
15. Maglutac M, Sarmiento MA, Echiverre N. Impacted Maxillary Premolar: A Report of Two Cases. Emilio Aguinaldo College Research Bulletin. 2008;7(1):15-21.
16. Rafi Ahmad Togoo. Rare Occurrence of Inverted Maxillary Third Molar Impaction: A Case Report. J Int Oral Health. 2013;5(3): 85-7.
17. Obiechina AE, Arotiba JT, Fasola AO. Third molar impaction: evaluation of the symptoms and pattern of impaction of mandibular third molar teeth in Nigerians. Odontostomatol Trop. 2001;24(93):22-5.
18. Hashemipour MA1, Tahmasbi-Arashlow M, Fahimi-Hanzaei F. Incidence of impacted mandibular and maxillary third molars: a radiographic study in a Southeast Iran population. Med Oral Patol Oral Cir Bucal. 2013;18(1):140-5.
19. Pillai AK, Thomas S, Paul G, Singh SK, Moghe S. Incidence of impacted third molars: A radiographic study in People's Hospital, Bhopal, India J Oral Biol Craniofac Res. 2014; 4(2):76-81. DOI: 10.1016/j.jobcr.2014.04.001
20. Yilmaz S, Adisen MZ, Misirlioglu M, Yorubulut S. Assessment of Third Molar Impaction Pattern and Associated Clinical Symptoms in a Central Anatolian Turkish Population. Med Princ Pract. 2016;25(2):169-75. DOI: 10.1159/000442416

ENEDEREÇO PARA CORRESPONDÊNCIA

GUILHERME AUGUSTO ALVES DE OLIVEIRA

Mestre em Clínica Odontológica pela Pontíficia Universidade Católica de Minas Gerais, Belo Horizonte, Brasil. Rua Dr. Tomaz de Andrade, 139 – Centro, Mateus Leme, Brasil, CEP: 35670-000, e-mail: guilherme_augusto.o@hotmail.com.