

**Revista
Regional de
Araçatuba
Associação
Paulista de
Cirurgiões
Dentistas**



Volume 22 - Nº 1

2001

Redator Chefe: Dr. Michel Saad Neto

CONSULTORES:

Dr. Álvaro Francisco Bosco
Dr. Antônio Augusto Ferreira Carvalho
Dr. Eloi Dezan junior
Dr. José Américo de Oliveira
Dr. Marcos Rogério de Mendonça
Dr. Renato Hermann Sundfeld
Dr. Wirley Gonçalves Assunção

**DIRETORIA DA APCD - REGIONAL DE
ARAÇATUBA**

Presidente : Dr. Luiz Marcelo Ribeiro Villa

Vice-Presidente : Dr. Eduardo Piza Pellizzer

Secretário : Dr. Frutuoso Pimentel

2º Secretário: Dr. Milton Zampieri Junior

Tesoureiro : Dr. Wirley Gonçalves Assunção

Conselho Fiscal : Dr. Paulo Renato Junqueira Zuin

Patrimônio : Dr. Marco Aurélio de Lima Vidotti

Esportes : Dr. Ledo Cecilio

Diretora Social : Drª. Lucelma Giroto Micheletti Villa

Vice Diretor Social: Marcelo Coelho Goiato

Diretor de Convênios: Dr. Lupércio M. de Oliveira Filho

**Composição, Diagramação, Arte, Fotelito,
Impressão e Acabamento:**

Gráfica Araçatubense - Araçatuba - SP
Rua Tupi, 38 - Fone/Fax: (18) 624-6006

Marco Antonio Requena (Arte Final)

Redação:

Rua Altino Arantes, 49 - CEP 16050-640
Fone (18) 623-5364 - clube
Araçatuba - SP

Tiragem: 500 exemplares

Solicita-se permuta
Se solicita el canje
Exchange is solicited
Wir bitten um Austausch



EDITORIAL

Em que pesem as dificuldades encontradas nestes 21 anos de existência desta revista, entramos numa nova fase procurando melhorá-la e adequá-la às normas do sistema QUALIS-CAPES que atribui conceitos às publicações e expressa a qualidade que o veículo representa para a área de conhecimento. Segundo a CAPES são critérios essenciais para avaliação dos periódicos em odontologia a indexação, periodicidade e regularidade. Como critérios complementares são considerados os assuntos temáticos e normalização, além de circulação no âmbito nacional e internacional. Esperamos que esta nova fase seja o início da construção de um processo que seja aprimorado com a participação e contribuição dos profissionais clínicos e pesquisadores da comunidade odontológica. Faz-se mister o empenho de todos. Com este intuito conclamamos os colegas a participarem efetivamente desta nova etapa evolutiva da revista, com trabalhos clínicos, de pesquisa e com suas sugestões.

A Redação

ÍNDICE

PRÓTESE PARCIAL REMOVÍVEL OBTURADORA – UMA REABILITAÇÃO ORAL QUE DEVOLVE O BEM-ESTAR FÍSICO E MENTAL.

Marcelo Coelho Goiato, Aimée Maria Guiotti, Humberto Gennari Filho, Renato Salviato Fajardo, Wirley Gonçalves Assunção..... 01

CIRURGIÃO-DENTISTA: COMO LIDAR COM O MEDO E A ANSIEDADE DO SEU PACIENTE.

Marcos Aurélio Renon, Michel Saad Neto..... 05

CANAL MANDIBULAR RETROMOLAR. IMPORTÂNCIA DO DIAGNÓSTICO EM CIRURGIAS.

Michel Saad Neto, Antonio Augusto Ferreira Carvalho, André Takahashi, Denise Furtado Maciel de Arruda, Daniel de Carvalho, Claudia Misue Kanno 09

REPLANTATION OF TEETH AFTER ROOT SURFACE TREATED WITH HYALORONIDASE AND GLUTARALDEHYDE. HISTOLOGICAL STUDY IN RATS.

Celso Eduardo de Moraes Barbosa, Michel Saad Neto, Tetuo Okamoto, Mário Francisco Real Gabrielli, Elcio Marcantonio 14

PRÓTESE PARCIAL REMOVÍVEL OBTURADORA – UMA REABILITAÇÃO ORAL QUE DEVOLVE O BEM-ESTAR FÍSICO E MENTAL.

MARCELO COELHO GOIATO*
AIMÉE MARIA GUIOTTI**
HUMBERTO GENNARI FILHO***
RENATO SALVIATO FAJARDO*
WIRLEY GONÇALVES ASSUNÇÃO*

SINOPSE: Este artigo apresenta um caso clínico de prótese parcial removível obturadora para solucionar os problemas de fala, estética e função de um paciente parcialmente edentado, portador de perda maxilar provocada por ressecção maxilar

Unitermos: Prótese obturadora - Defeitos maxilares – Câncer oral

INTRODUÇÃO

Os defeitos maxilares resultam em sua grande maioria por tratamentos cirúrgicos de neoplasias benignas e malignas. Podem estar relacionados também, com malformações congênitas do lábio e palato ou lesões adquiridas por traumas e infecções. Segundo Vergo & Andrews (1984)¹⁶, a ocorrência de tumores de palato duro e mole estão em 4º lugar em relação a todos os tumores de cabeça e pescoço. Essas ressecções maxilares acarretam um grave defeito oral ao paciente, com repercussões sociais e emocionais devido aos distúrbios estéticos e funcionais.

Após sofrerem com o ato cirúrgico da ressecção maxilar, os pacientes defrontam-se com muitas mudanças e estas irão variar de acordo com a proporção dos defeitos originados pela ressecção. O paciente perceberá imediatamente a sua incapacidade de falar. A comunicação da cavidade oral com o seio maxilar, fossas nasais, rinofaringe e até mesmo com a cavidade orbital irão resultar em uma fala incompreensível, uma deglutição difícil devido à limitação da ingestão de líquidos e comida pela boca e uma mastigação deficitária e alterada pela ausência de dentes e rebordo alveolar removidos na cirurgia. Essas mudanças internas e faciais irão provavelmente influenciar psicologicamente o bem-estar do paciente. Desjardins, (1977)⁴. Aramany & Meyers (1978)¹ afirmam que esses defeitos são extremamente inconvenientes para o paciente, pois a perda da separação

oro nasal interfere substancialmente em importantes funções, como a fala e a deglutição.


De acordo com Rode et al. (1997)¹², existe um consenso de que a reconstrução da maxila, sempre que possível, deva ser plástico-cirúrgica, porém quando a cirurgia reparadora está contra-indicada devido a fatores como idade avançada do paciente, presença de deformações extensas e nos casos de pacientes submetidos à radioterapia, o tratamento deva ser instituído através de próteses. Para Rezende et al. (1986)¹⁰, as próteses da maxila ou obturadoras são classificadas em imediatas ou cirúrgicas, confeccionadas antes da cirurgia, com o intuito de manter e proteger a cavidade; provisórias, confeccionadas algumas semanas após a cirurgia, mais individualizadas, tendo como objetivo aguardar a cicatrização da ferida cirúrgica e preparar o paciente para receber a prótese reparadora, mais estética e com todas as características de uma prótese convencional.

As próteses são compostas por uma porção intracavitária, que preenche a cavidade cirúrgica e uma porção basal, que pode ser uma prótese parcial removível ou uma prótese total (Rode et al., 1997)¹². A retenção da prótese nos casos de pacientes portadores de dentes, é realizada por meio de armação metálica fundida com grampos ou preparos para encaixes e até mesmo com grampos feitos de fio de aço inoxidável (Rezende et al., 1986)¹⁰. Nos edentados totais, a retenção das próteses torna-se um problema sério e, segundo o mesmo autor,

*PROFESSOR ASSISTENTE DOUTOR PELA DISCIPLINA DE PRÓTESE TOTAL DA FACULDADE DE ODONTOLOGIA DE ARAÇATUBA – UNESP.

**ALUNA DO PROGRAMA DE PÓS-GRADUANDA DA FACULDADE DE ODONTOLOGIA DE ARAÇATUBA – UNESP-ÁREA DE PRÓTESE

***PROFESSOR TITULAR DA DISCIPLINA DE PRÓTESE TOTAL DA FACULDADE DE ODONTOLOGIA DE ARAÇATUBA – UNESP.



deve-se fazer moldagens primorosas e aproveitar-se ao máximo a área chapeável. O defeito, em conjunto com as estruturas remanescentes devem ser usados para prover retenção, suporte e estabilidade para a prótese obturadora.

Para Rode et al. (1997)¹² o peso é um problema para essas próteses e, segundo Bruno (1967)³, Riley (1968)¹¹ e Rezende et al. (1986)¹⁰, estas devem ser confeccionadas ocas, para torná-las o mais leve possível. Com este pensamento é sabido que o material de escolha para a confecção das próteses obturadoras é muito discutido. Vergo & Chapman (1981)¹⁵, segundo revisão de literatura, indicam que a resina acrílica é o material de escolha para a confecção dessas próteses. Porém para eles, os obturadores feitos totalmente de materiais rígidos podem impor certas limitações aos princípios básicos de suporte, retenção e estabilidade da prótese, comprometendo as funções orais do paciente. Para Hahn (1972)⁷, a resina acrílica causa irritação aos tecidos devido à sua dureza, limitando seu uso nas feridas cirúrgicas.

As opções de tratamento para os pacientes que requerem uma prótese obturadora, segundo Devlin & Barker (1992)⁶ e McCarthy & Murphy (2000)⁸, incluem o uso de magnetos ou ímãs, próteses ocas ou feitas com materiais resilientes como o silicone, sendo tratamentos puramente protéticos. Os implantes e reconstruções cirúrgicas vêm se tornando importantes opções de tratamento, mas são muitas vezes complicadas devido à idade dos pacientes e pelo risco de osteorradionecrose após tratamento radioterápico.

Para Desjardins (1978)⁵, o objetivo básico do tratamento protético é resgatar a auto-estima do paciente, devolvendo-lhe a fala, a deglutição e a mastigação, através de próteses confortáveis e cosmeticamente aceitáveis.

Procurando solucionar os problemas vividos por um paciente parcialmente edentado, portador de perda maxilar por ressecção cirúrgica, este artigo descreve uma reabilitação por meio de prótese parcial removível obturadora, seguindo os conceitos básicos de prótese convencional, podendo ser realizada em qualquer laboratório de prótese, facilitando, dessa forma, a sua confecção e o seu uso por pacientes que requerem este tipo de reabilitação.

CASO CLÍNICO

Paciente do sexo masculino, 60 anos, portador de comunicação buco-sino-nasal (Figura 1), devido a uma onco-cirurgia para remoção de um adenocarcinoma, foi encaminhado pelo Centro de Oncologia Bucal da Faculdade de Odontologia de Araçatuba (UNESP) para a Clínica de Prótese Buco-Maxilo-Facial da mesma faculdade. Após o exame clínico, constatou-se que o paciente era parcialmente edentado, com a lesão localizada na hemimaxila esquerda devido à ressecção cirúrgica e dentado na mandíbula.

Para a solução do caso, optou-se pelo planejamento de uma prótese parcial removível superior obturadora. Iniciou-se pela moldagem anatômica

superior e inferior, sendo que no arco superior protegeu-se a comunicação com gaze umidecida, e com moldeiras de estoque preenchidas com alginato (Jeltrate) obteve-se os moldes e adquiriu-se os modelos de estudo em gesso comum. Nesse modelo superior foi confeccionada uma moldeira individual em resina acrílica autopolimerizável (Clássico) e planejada a estrutura metálica da prótese parcial removível, segundo Sousa (1995)¹⁴. Na segunda sessão, após o preparo dos dentes para receber a prótese parcial removível obturadora, realizou-se a moldagem funcional, com godiva de baixa fusão (Kerr) para a moldagem de borda, permitindo o selamento periférico da região edentada e silicona de condensação (Oranwash) para a moldagem corretiva (Figura 2). Sobre este molde, adquiriu-se o modelo de trabalho em gesso especial Tipo IV (Durone) e junto ao planejamento da estrutura metálica (modelo anatômico), foi encaminhado ao laboratório de prótese para a confecção da estrutura metálica.

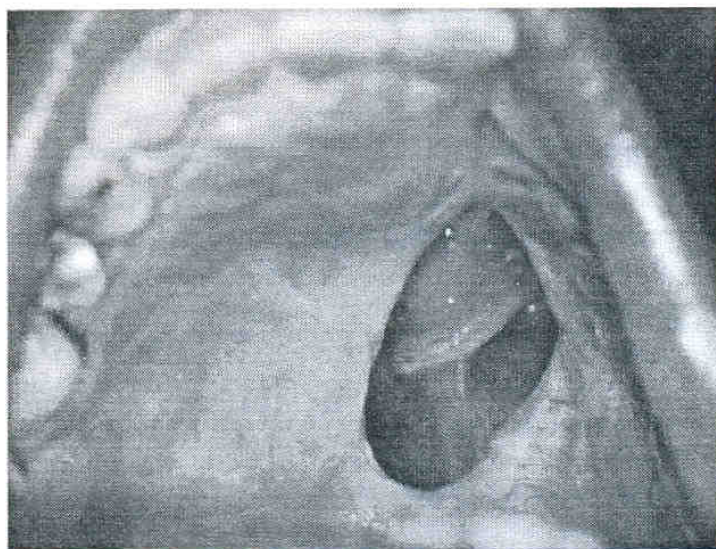


Figura 1. Paciente portador de comunicação buco-naso-sinusal

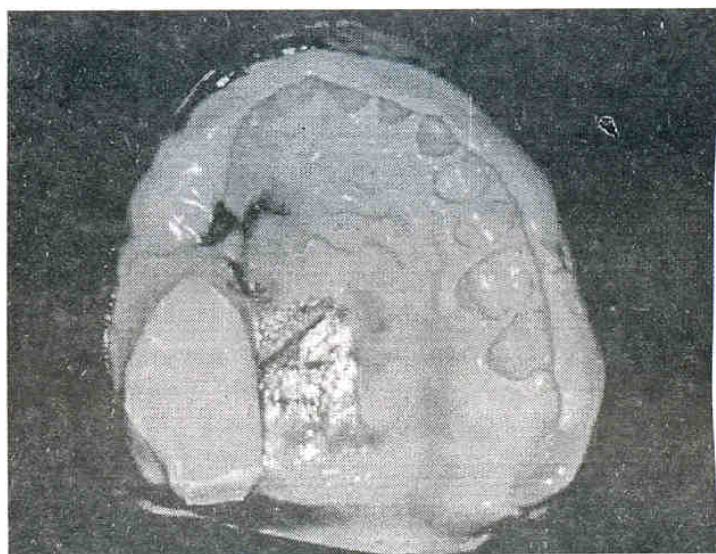


Figura 2. Molde corretivo para obtenção do modelo de trabalho

Na terceira sessão, fez-se a prova da estrutura metálica e montou-se o modelo superior no articulador semi-ajustável (Dent-Flex), por meio do arco facial, de acordo com a orientação de Saizar (1972)¹³. Sobre a

estrutura metálica foi confeccionada uma base de prova em resina acrílica autopolimerizável (Clássico) e um rolete de cera (Wilson) para executar o registro interoclusal, com auxílio de pasta zinco-eugenólica (Lisanda), de acordo com McCracken (1962)⁹. Com a estrutura metálica em posição na boca do paciente e o rolete de cera plastificado, pediu-se para o paciente morder na posição de oclusão central (Figura 3), pois este possui dentes posteriores antagonistas do lado direito. Através desse registro, montamos o modelo inferior no articulador por justaposição, com auxílio da impressão dos dentes inferiores no rolete de cera com pasta zinco-eugenólica. Nessa mesma sessão, a cor e o tamanho dos dentes artificiais foram selecionados.

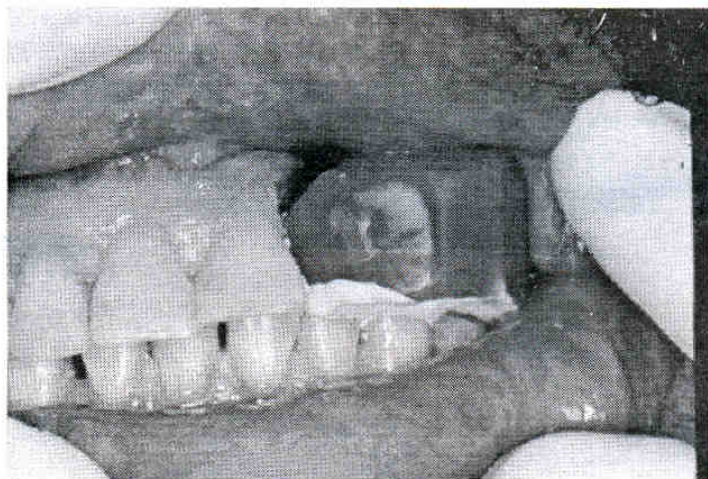


Figura 3 - Registro das relações intermaxilares. Mordida em cera com pasta zinco-eugenólica

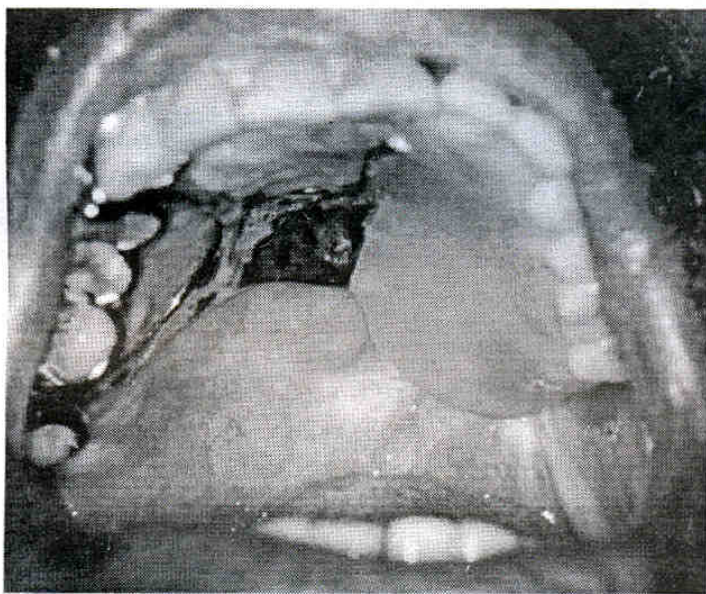


Figura 4. Prova funcional. Vedamento em cera da comunicação

Seguida a montagem dos dentes artificiais em articulação bilateral balanceada (Bonwill, 1878)², a prova estética e funcional foi realizada, sendo possível verificar a adaptação, a completa oclusão e vedamento da comunicação (Figura 4). Com a prótese terminada e polida, instalou-se e ajustou-se no paciente (Figura 5 e 6) e, nesse momento, pôde-se observar uma melhora estética, fonética e funcional (mastigação e deglutição com o completo vedamento da comunicação), o que deu ao paciente uma satisfação muito grande.

CONCLUSÕES:

As ressecções da maxila geram um grave defeito oral aos portadores, submetendo-os à alterações funcionais, estéticas e psicológicas, com repercussões sociais e emocionais. As próteses são recursos que devolvem o bem-estar físico e mental a esses indivíduos, restaurando-lhes a estética, a fala e principalmente a função, pela retomada da mastigação e deglutição. Por todos esses motivos, a reabilitação e reparação desses danos, tornam-se fundamentais.

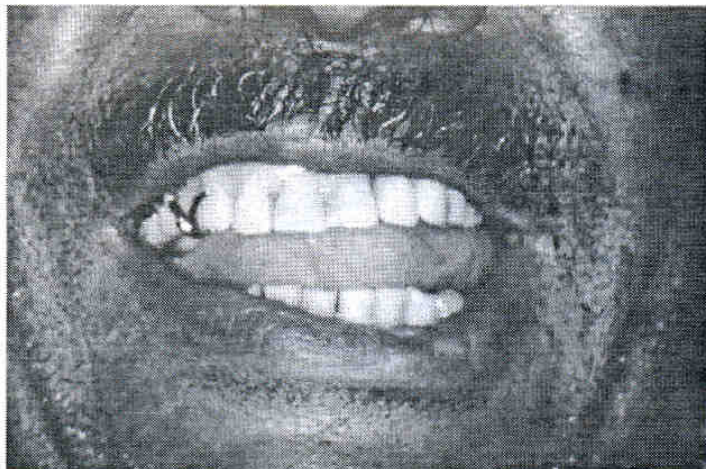


Figura 5 - Prótese obturadora instalada

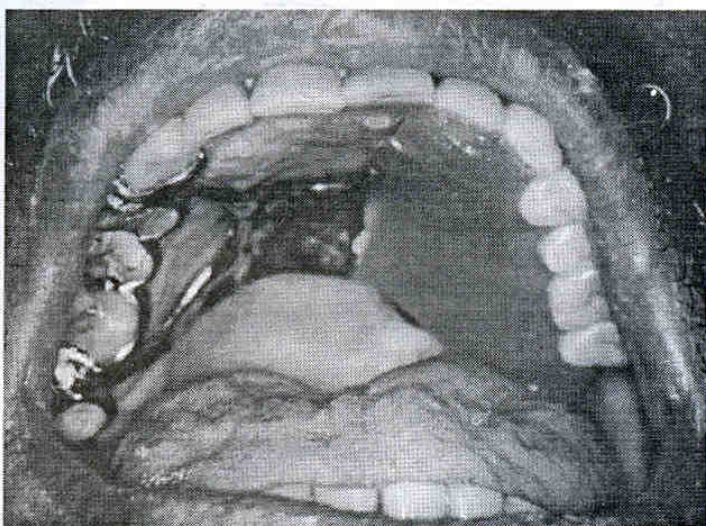


Figura 6 - Prótese obturadora vedando a comunicação buco-naso-sinusal


**OBTURATOR REMOVABLE PARTIAL DENTURE –
AN ORAL REHABILITATION THAT GIVES BACK
THE WELL-BEING PHYSICAL AND MENTAL.**

ABSTRACT: This article presents a clinical case of obturator removable partial denture, to resolve the problems of speech, esthetics and function of a patient who suffered a maxillary resection.

Key words: Obturator prostheses – Maxillary defects – Oral cancer

REFERÊNCIAS BIBLIOGRÁFICAS:

- 1-ARAMANY, M.A. & MYERS, E.N. PROSTHETIC RECONSTRUCTION FOLLOWING RESECTION OF THE HARD AND SOFT PALATE. *J. Prosth. Dent.*, v.40, p.174-178, 1978.
- 2-BONWILL, S.P. The science of the articulation of artificial dentures. *Dent. Cosmos*, v.20, n.1, p. 321-324, 1878.
- 3-BRUNO, S.A. Prosthetic treatment of maxillofacial patients. *J. Prosth.Dent.*, v.17, p.497-508, 1967.
- 4-DESJARDINS, R.P. Early rehabilitative management of the maxillectomy patient. *J. Prosthet. Dent.*, v.38, p.311-318, 1977.
- 5-DESJARDINS, R.P. Obturator prosthesis design for acquired maxillary defects. *J. Prosth. Dent.*, v.39, p.424-435, 1978.
- 6-DEVLIN, H.& BARKER,G.R. Prosthetic rehabilitation of the edentulous patient requiring a partial maxillectomy. *J. Prosth.Dent.*, v.67, p.223-227, 1992.
- 7-HAHN, G.W. A comfortable silicone bulb obturator with or without dentures. *J. Prosth. Dent.*, v.28, p.313-317, 1972.
- 8-McCARTHY, D. & MURPHY, N. Replacement of an obturator section of an existing two-piece implant-retained edentulous obturator. *J. Prosth.Dent.*, v.83, p.652-655, 2000.
- 9-McCRAKEN, W.L. Occlusal relationships for removable partial dentures. *J. Prosth.Dent.*, v.12, n.2, p.311-313, 1962.
- 10-REZENDE, J.R.V. et al. *Prótese Buco-Maxilo-Facial*. São Paulo: Savier, 1986.
- 11-RILEY, C. Maxillofacial prosthetic rehabilitation of postoperative cancer patients. *J. Prosth.Dent.*, v.20, p.352-360, 1968.
- 12-RODE, R. et al. Confecção de porção intracavitária oca em prótese da maxila. *Rev. Assoc. Paul. Cir. Dent.*, v.51, n.2, Mar./Abr. 1997.
- 13-SAIZAR, P. *Protodoncia Total*. Buenos Aires, p.256, 1972.
- 14-SOUSA, V. et al. *Manual de Laboratório e Clínica de Prótese Parcial Removível*. 7 ed.-Araçatuba, p.203, 1995.
- 15-VERGO JUNIOR, T.J. & CHAPMAN, R.J. Maximizing support for maxillary defects. *J. Prosth.Dent.*, v.45, p.179-182, 1981.
- 16-VERGO JUNIOR, T.J. & ANDREWS, R. Maxillofacial prosthetics: Rehabilitation of head and neck cancer patients (II). *Quintessence Dent. Technol.*, v.8, n.6, p.349-356, Jun.1984.



Dr. Luiz Marcelo Ribeiro Villa
Especialista em Periodontia e
Credenciado pela 3ª Implante Dentário

CLÍNICA DE PERIODONTIA E IMPLANTES OSSEOINTEGRADOS
Rua Major Mendonça 481 – Araçatuba-SP
Fone (0xx18) 623-5289

CIRURGIÃO-DENTISTA: COMO LIDAR COM O MEDO E A ANSIEDADE DO SEU PACIENTE.

Marcos Aurélio RENON¹

Michel SAAD-NETO²

SINÓPSE: Os autores consideram que o medo tem origem na mudança brusca do meio onde vive o indivíduo quando se altera o seu curso da vida; quando a pessoa é submetida a uma severa vigilância e a previsão da possível ou provável carência, na sua forma máxima que é o sentir-se vazio. Recomendamos que para se remover a ansiedade e o medo é necessário: 1) descobrir o motivo, verificando se é real ou imaginário. O medo ou ansiedade imaginária faz o paciente sofrer muito mais do que a situação real e é mais difícil para removê-la; 2) é fundamental que o profissional auxilie o paciente a criar um plano de ação que tornará agradável o tratamento; 3) levar o paciente a pensar nos benefícios e, 4) fazê-lo sentir paz.

Unitermos: Medo dentário, ansiedade, saúde bucal.

INTRODUÇÃO

Na Odontologia a ansiedade e o medo são relatados freqüentemente em criança¹, pacientes jovens em idade escolar⁶ e em paciente idosos¹⁷. Estas emoções parecem ocorrer em populações específicas, sendo a diferença da cultura um fator a ser considerado²⁰.

Doerr et al., (1998)⁷ observaram que a alta ansiedade estava presente em 10% da população de Detroit e em Michigan, 18,9%²¹, o que vem mostrar que além da cultura deva existir outros fatores que se interrelacionam. Semelhantes resultados foram constatados na Suécia por Hakeberg, Berggreen, Carlsson (1992)¹² com 5,4% e na Dinamarca, 10,2%¹⁸ de pacientes com alta ansiedade.

Embora o medo e ansiedade sejam emoções presentes em todas as pessoas, tornam-se mais proeminentes nos pacientes que sofrem da real ou imaginária carência, insuficiência, perdas e conflitos (Mira Y Lopes, 1949)¹⁶. O profissional não está isento de tais emoções. O medo e a ansiedade podem gerar o estresse, sendo importante que o profissional adote condutas voltadas ao seu bem estar⁸. Verificar até que ponto o medo e a ansiedade são trazidos pelo paciente e até que ponto induzido pelo profissional¹.

Doerr et al., (1998)⁷ realizaram estudo para verificar a ansiedade em adultos na cidade de Detroit e identificar os fatores com ela associados. Quando realizaram uma análise de regressão, observaram 06

fatores: Atitude dócil e aptidão do profissional; freqüência do “checkup”; satisfação com a boca; obturações realizadas; sexo e baixo poder aquisitivo.

Weiner & Weinstein (1995)²² em pesquisa realizada, constataram que 2/3 dos cirurgiões-dentistas acreditam que os pacientes ansiosos são alguns vezes ou sempre um problema. Por outro lado 1/3 dos cirurgiões-dentistas tratam o paciente ansioso ou com medo como se isto não existisse.

Badra (1975)² Reconhece que a boca é o órgão em que inicia a digestão e expressão a vida, com os sentimentos de alegria, agressões e prazer refletindo todas as manifestações do coração. É importante que o profissional conheça e instrumentalize as suas próprias ansiedades e medo encarando-os com serenidade e assumindo uma atitude positiva em benefício do paciente. Em uma frase, a missão do cirurgião-dentista é ensinar o paciente a ter esperança no futuro e não olhar um passado morto; levá-lo à suprema verdade existencial. Ensinar o paciente a ter uma inteligência livre e não escrava de um sintoma, o que muitas vezes são meras ilusões. O profissional deve oferecer mais do que a técnica e a restauração da sua arte: a sua força afetiva e o calor do seu próprio coração. Um remédio que os laboratórios nunca conseguirão fabricar é a sua palavra que cura e conforta, a sua atenção e a sua paciência aos que sofrem. Compreender muitas vezes é a única forma de curar, e é a maneira de humanizar a profissão.

1 Professor da Disciplina de Cirurgia e Traumatologia e Prótese Buco-Maxilo-Facial do Curso de Odontologia da UNIPAR - Umuarama - PR. Praça Mascarenhas de Moraes, s/n. CEP. 87.502.210.

2 Professor Titular da Disciplina de Cirurgia e Traumatologia Bucocomaxilofacial - Faculdade de Odontologia do Campus de Araçatuba-UNESP. Araçatuba-SP. Rua José Bonifácio, 1193. CP. 16.015.050

Badra (1976)³ recomenda tratar o paciente na sua esfera somática, psíquica e espiritual. Para este autor, o método mais eficaz para enfrentar o medo e ansiedade é usar a palavra correta no momento da entrevista e, de preferência, nos primeiros 10 minutos.

Considerando que o paciente e profissional tem medo e ansiedade e que o tratamento odontológico é um fator gerador, o cirurgião-dentista necessita conhecer outras informações para se beneficiar, aplicando-as para si e para os seus pacientes. O propósito deste trabalho é apresentar o assunto e orientar quanto às recomendações para se remover o medo e a ansiedade.

ORIGEM DO MEDO

Segundo relato Bíblico⁴, o medo é descrito pela primeira vez no livro de Gênesis, capítulo 3:9-10 “E chamou o Senhor Deus ao homem, e lhe perguntou: Onde estás? Ele respondeu: Ouvi a tua voz no jardim, e, porque estava nu, tive medo e me escondi”. Tudo porque o homem criado por Deus havia desobedecido e comido da árvore do conhecimento do bem e do mal, cujo resultado era o seu afastamento do criador. Neste momento percebe-se uma mudança de estado, de posição ou condição. Nota-se claramente que esta nova condição, o afastamento do grande criador do Universo, gerou a ansiedade e medo, levando-o a se vestir com folhas de figueira, isto é, tentando-se respaldar nos seus próprios méritos, virtudes e justiça, usando a religião.

É certo que esta nova condição de vida, sem Deus, ocorreu uma mudança para enfrentar novas situações e o futuro, gerando o medo. Como decorrência, surge a previsão de possível ou provável perda, carências, insuficiências, desamparo e conflitos.

A gênese do medo está relacionada com modificações brusca na condição de vida. Às mudanças de ambiente. Para Cardoso (1964)⁵, o tratamento para o medo, nesta situação, é colocar a pessoa num ambiente do qual faz parte, sentindo-se fortalecida e protegida pelo mesmo.

Outras gênese do medo é quando se detém o curso da vida. A falta de liberdade por exemplo dos filhos, pela alta ansiedade dos pais, com preocupação constante “vigiando” os filhos, para que nenhum mal aconteça, transmite o medo e impede o seu pleno desenvolvimento¹¹.

Em terceiro lugar, a previsão da possível ou provável carência na sua forma máxima-o nada¹⁶.

MOTIVOS DO MEDO

Vê-se que, motivos extrínsecos, alheios à pessoa, como influência nociceptiva do meio ambiente ou motivos intrínsecos ligados à pessoa, quer herdados ou adquiridos, acrescidos da imaginação e sugestão, potencializam o medo. Bem diz Mira Y Lopes (1949)¹⁶: “Enquanto os motivos são, geralmente, extrínsecos as causas são sempre intrínsecas.

EXEMPLOS DE MOTIVOS NEGATIVOS (carências, insuficiências, perdas, conflitos e dúvidas)

MOTIVOS REAIS: por exemplo, falta de alimento, trabalho, dinheiro, carinho, saúde...)

MOTIVOS IMAGINÁRIOS: por exemplo: falta de ânimo, valentia, coragem, complexo de inferioridade, timidez...). A pessoa acha que tem falta, mas na realidade possui em seu interior e pode ser reavivado, quando sabemos utilizar da palavra. Jesus confortou os discípulos e nos conforta quando diz: Não andeis ansiosos pela vossa vida” (Mateus 6:25)⁴. Para o que se acha fraco e desanimado diz: “O Senhor é a nossa força”⁴.

CONFLITOS E DÚVIDAS

Eles ocorrem quando a pessoa não sabe qual ação seria a melhor. Isto acrescido de estímulo exteriores gera a dúvida, o que atrasa a execução de qualquer atividade, até mesmo de uma escolha. Desse modo cresce o medo.

Kauner (1966)¹³ recomenda para a prevenção do medo, nestas circunstâncias, transmitir segurança, que deve proceder do mesmo elemento que ocasionou a insegurança ou dúvida.

COMO CRESCE O MEDO

O medo cresce pela ação do sistema nervoso quando este distribui os estímulos, gerando a imobilização da pessoa, que por sua vez cria uma retração da vida e gera a “morte” aparente. Com diz Mira Y Lopes (1949)¹⁶: “A pessoa foge não porque tem medo, mas para se livrar do medo”.

Costa & Moraes (1994)⁶ observaram em escolares de 15 a 20 anos, comportamento de fuga, devido ao medo, levando-as a cancelar, adiar ou a não comparecer ao tratamento odontológico. Constataram que os estímulos mais fortemente produtores do medo foram a agulha anestésica e o motor odontológico. Os alunos mais medrosos estavam na escola pública 13,6%, seguido dos que freqüentavam escola particular, 7,8% e apenas 1,87% eram da escola militar. Por esses achados, tudo sugere que além dos estímulos mencionados, a classe social, temores passados por sugestão e falta de recursos econômicos possam somar. Tanto é verdade que Doerr et al (1998)⁷ constaram que a falta de docilidade do profissional e de recurso monetário para o tratamento odontológico são fontes geradoras de ansiedade e medo, o que pode estar presente nesta classe social de alunos, pertencentes à escola pública. Muitas vezes, a escolha de profissionais que cobram mais barato ou até mesmos mais caro, mas desempenham de forma insatisfatória a técnica e o relacionamento com o paciente, seja um fator gerador de ansiedade e medo. Cabe ressaltar que a raiz de todos os males é o amor do dinheiro (II Timóteo 6:10)⁴.

O condicionamento reflexo por experiências

negativas ouvidas, vistas ou sentidas geram a dupla alimentação do medo. Para tanto, o profissional deve reconhecer quais estímulos anteriores que para o paciente foram desagradáveis a fim de condicioná-lo em estímulos positivos compensatórios.

Assim, pode-se classificar o paciente de 4 modos: aquele que apenas ouviu falar; ou o que viu o tratamento; ou o que sentiu o tratamento ou o que faz associação de idéias. Esta última condição é a mais comum em crianças e, para tanto, o profissional deve desviar a atenção do objeto em questão ou renominá-lo. Uma interrelação pode existir anulando ou potencializando a ansiedade e o medo.

TRATAMENTO

Martins et al (1990)¹⁵ consideram importante para o condicionamento infantil a amizade, a sugestão verbal, a confiança, as experiências anteriores, o apoio dos familiares e o ambiente do consultório.

Gonçalves et al. (1993)⁹ recomenda o toque sutil em certos pontos da cabeça e mãos, objetivando tranqüilizar a criança. Este procedimento é indicado para crianças até 06 anos de idade.

O estímulo mais difícil para se combater é o que gera o medo imaginário. A imaginação negativa de dúvida, presságios, suspeitas, temores deve ser substituída pela imaginação positiva, tais como desejos e sonhos. Por exemplo: Uma paciente tem medo de realizar um implante dental. Este paciente é um cirurgião-dentista. Conversando com ele você constata que não teme os procedimentos a serem realizados, confia no trabalho do colega, mas continua com medo do implante. O implante em si não é nada e não poderia gerar medo. Constata-se que o seu medo está relacionado com o possível insucesso e para tanto sempre posterga o tratamento. É o medo imaginário. Nesta condição o profissional deve estimulá-lo positivamente a resolver o seu problema, removendo o negativismo de dúvidas e conflitos. Mostrando haver sucesso ou insucesso só se for realizado a implante.

Para Amorin (1992)¹, explicações simples ao alcance do paciente, obtêm-se cooperação, diminui-se o clima de ansiedade, propiciando experiências agradáveis no consultório.

Semelhantemente, Mac Donald (1985)¹⁴ considera que as explicações e demonstrações simples podem diminuir a ansiedade causada pelo desconhecimento e dessa forma controlar o medo. Guedes-Pinto et al (1987)¹⁰, recomendam a apresentação do equipamento e instrumental, pois podem atuar como desconhecidos o que provocaria medo. Alertam para o cuidado do uso da palavra mal colocada, a qual em lugar de remover do medo pode desencadear efeito contrário.

A PALAVRA

Palavras mudam condutas.

Se Deus criou o mundo com a palavra, o homem deveria saber usá-la para administrar o mundo, sua existência e melhorar a relação humana com qualidade total como afirma Badra (1975, 1976)^{2,3}.

O sentimento de “insuficiência” deve ser tratado, deixando-se de lado o amor próprio e a ira contra si mesmo. A pessoa deve ocupar a mente com tudo o que é bom, justo e honesto para edificar.

A hipnose, na fase de relaxamento e sugestibilidade, pode ser empregada, utilizando-se do recurso verbal.

MEDO E VISITA PERIÓDICA

As visitas de “checkup” anual diminuem a ansiedade do paciente, quando comparado com os que demoram para fazê-las. Também é mais acentuada a ansiedade quando o paciente sente que sua saúde bucal tem problema com relação aos pacientes portadores de boas condições (Doerr et al, 1998)⁷.

MEDO E TIPO DE TRATAMENTO

Experiências negativas anteriores de um tipo de tratamento, como por exemplo endodôntico, revelam que o paciente apresenta maior ansiedade (Peretz & Moshonov, 1998)¹⁹, quando comparados com os pacientes sem prévias experiências ou poucos contatos com tratamento específico (Wong & Lytle, 1991)²³.

Peretz & Moshonov (1998)¹⁹ não encontraram diferenças entre os pacientes que tiveram dor em procedimentos anteriores quando comparados com os que não tiveram. Parece existir uma contradição com o consenso geral, mas deve ser lembrado que estes analisaram apenas os pacientes que necessitavam de tratamento endodôntico.

Ragnarsson (1998)²⁰ constatou ser o medo mais comum em pacientes jovens. Observou ser mais pronunciado na população rural que na urbana. O tratamento odontológico parece ocasionar menos medo, em pessoas com elevada educação. Este autor verificou que, independentemente do avanço tecnológico e medicamentoso para controlar a dor e favorecer o conforto ao paciente, nessas últimas décadas, a prevalência da ansiedade e do medo ao tratamento odontológico permanecem virtualmente inalteradas. Recomenda investigar as possíveis causas e tratamento para o medo, o que estamos fazendo com este nosso trabalho.

DENTIST: HOW TO DEAL WITH THE FEAR AND THE ANXIETY OF PATIENT

ABSTRACT: The authors consider that the fear has origin in three situations: 1) an unpredictable situation that causes an abrupt change of the environment where the patient lives; 2) when the person feels suffocated by a severe vigilance, and 3) when the person feels empty. Therefore, the authors recommend that in order to deal with the fear and the anxiety of the patient in a dental treatment, the dentist should: 1) to find out the reason of the patient's fear and to verify if it is either a real cause or an imaginary one. The fear or imaginary anxiety makes the patient suffer much more than the real situation does and it is more difficult deal with to; 2) to help the patient to use different alternatives to make the environment much more pleasant in order to undergo the dental treatment; 3) to make the patient think (about) of the benefits of the dental treatment; 4) to make the patient feel peaceful.

Key words: dental fear, anxiety, oral health.

REFERÊNCIAS BIBLIOGRÁFICAS:

1. AMORIM, V.C.S.A. O medo e a ansiedade em Odontologia. *Odontólogo Moderno*, v.19, n.2, p.1-12, mar./abr., 1992.
2. BADRA, A. - Aspectos psicológicos da cavidade oral. *Rev. paul. Odont.*, v.4, n.15, p.18-21, 1975.
3. BADRA, A. - Evaluación de la hiponosis y la medicina psicosomática em la terapéutica dental. *Rev. Fed. Odont. Colombiana*, v.24, p.80-4, 1976.
4. BIBLIA. Ed. Rev. e atual. No Brasil. São Paulo: Vida Nova Brasília. Sociedade Bíblica do Brasil. 1995.
5. CARDOSO, O.B. - *Problemas da infância*. 3ª Ed. São Paulo. Ed. Melhoramentos. 1964.
6. COSTA, S.M., MORAES, A.B.A. Medo em Odontologia: um estudo com escolares. *Rev. Bras. Odontol.* v.51, n.5, p.26-31, set./out., 1994.
7. DOERR, P.A. et al. Emotional responses evoked by dental odors: an evaluation from autonomic parameters. *J. Dent. Res.* v.77, n.8, p.1638-46, Aug., 1998.
8. EDUARDO, C.P., FREITAS-NETO, A.G., SIMONETTI, E.L. - O cirurgião-Dentista e o "stress" psico-fisiológico. *Rev. paul. Odont.*, v.2, p.24-34, 1980.
9. GONÇALVES, S.R.M., SASGRETTI, O.M.A., BORGES, A.M.C. - Medo em odontopediatria. Por que e do que as crianças têm medo no tratamento odontológico: Técnicas de condicionamento através do toque sutil. *Rev. paul. Odont.*, v.15, p.35-40, 1993.
10. GUEDES-PINTO, A.C., CORRÊA, M.S.N. GIGLIO, E.M. - *Conduta clínica e psicológica em odontologia pediátrica*. 2ª ed., São Paulo. Livraria Editora Santos, 1987.
11. GRUNSPUN, H. - *A autoridade dos pais e a educação da liberdade*. São Paulo. Ed. Sedes Sapiential, 1968.
12. HAKEBERG, M. BERGGREN, U., CARLSSON, S.G. Prevalence of dental anxiety in na adult population in a major urban area in Sweden. *Community Dent. Oral Epidemiol.* v.20, n.2, p.97-101, 1992.
13. KAUNER, L. - *Psiquiatria infantil*. Buenos Aires. Ed. Psique. 1966.
14. MAC DONALD, R.E. - *Odontopediatria*. 2ª ed. Rio de Janeiro. Guanabara Koogan, 1985.
15. MARTINS, A.M.A.O., TZELIKIS, E.H., HAENSCH, V.A.M., SILVA, H.C., AMMON, I.O.N. SILVA, R.H.H. - Importância do condicionamento para o tratamento odontológico. *Rev. cienc. Saúde*, v.9, p.114-9, 1990.
16. MIRA Y LOPES, E. - ... *Quatro gigantes da alma: o medo, a ira, o amor; o dever*. Trad. Claudio de Araújo Lima. São Paulo, José Olympio, 1949.
17. MODESTO-RAMIREZ, L., DÍAZ-GUZMÁN, L.. Modalidades terapêuticas odontológicas recibidas por el paciente anciano. *Rev. ADM*, v.54, n.2, p.102-9, mar. abr., 1997.
18. MOORE, R., BIRN., H., KIRKEGAARD, E., BRODSGAARD, I., SCHEUTZ, F. - Prevalence and characteristics of dental anxiety in Danish adults. *Community dental oral apiedemiol.*, v.21, n.5, p.292-96, 1993.
19. PERETZ, B., MOSHONOV, J. - Dental anxiety among patients undergoing treatment. *J. Endod.* v.24, n.6, p.435-437, Jun., 1998.
20. RAGNARSSON, E. Dental fear and anxiety in na adult Icelandic population. *Acta Odontol. Scand.* v.56, n.2, p.100-104, Apr., 1998.
21. RONIS, D.L. Updating a measure of dental anxiety: reliability, and norms. *J. Dent. Hyg.* V.68, n.5, p.225-33, 1994.
22. WEINER, A.A., WEINSTEIN, P. Dentists knowledge, at titudes, and assessment practices in relation to fearful dental patients: a pilot study. *Gen. Dent.* v.43, n.2, p.164-8, 1995.
23. WONG, M., LYTLE, W.R. - Comparison of anxiety levels associated with root canal therapy and oral surgery treatment. *J. Endod.*, v.17, p.461-5, 1991.

CANAL MANDIBULAR RETROMOLAR. IMPORTÂNCIA DO DIAGNÓSTICO EM CIRURGIAS.

Michel Saad Neto*
Antonio Augusto Ferreira Carvalho#
André Takahashi**
Denise Furtado Maciel de Arruda**
Daniel de Carvalho**
Cláudia Misue Kanno**

SINÓPSE: O propósito do presente trabalho é chamar a atenção do Cirurgião Dentista para a identificação do canal retromolar mandibular em humanos através de radiografias panorâmicas. Desse modo pode-se evitar complicações hemorrágicas em cirurgias para remoção de terceiros molares, bem como contornar a dificuldade em anestésiar corretamente o nervo alveolar inferior. De acordo com a literatura, arteríolas, vênulas e nervos mielinizados emergem do forame retromolar e se direcionam para o músculo temporal, bucinador, região posterior do processo alveolar e região de terceiros molares inferiores. A forma curva para região posterior que o canal pode apresentar, tem sido considerada um informação etimológica típica proveniente de população mestiça através do casamento entre europeus e ameríndios. Cabe ressaltar que o canal retromolar observado na população europeia se direciona para os terceiros molares e são mais retos.

Unitermos: canal retromolar mandibular; terceiros molares; canal mandibular bifurcado.

INTRODUÇÃO

O trajeto do canal mandibular podese ser único ou múltiplo^{2, 14} e têm importância quando das anestésias do nervo alveolar inferior, bem como cirurgias bucais menores, em cirurgia ortognática e em implantes.

Nortjé et al. (1977/78)⁸ ao analisarem 3612 radiografias panorâmicas constataram canal mandibular único, na maioria dos casos, variando sua posição em relação com a borda da mandíbula e ápices radiculares dos dentes molares e pré-molares. Dessas radiografias, em 33 observaram alterações sendo encontrado bifurcação do canal à partir da língula da mandíbula em 26 casos (78,78%) (Tabela 1). Em 05 radiografias (uma no sexo masculino e 04 no sexo feminino) bifurcação de um canal curto direcionado para o segundo e terceiro molar inferior, também denominado retromolar. No homem observou em uma hemi-mandíbula esse canal associado com o segundo molar inferior apresentando 03 raízes e em todas as mulheres os canais eram bilaterais. Em apenas 02 radiografias (0,06%), os canais eram separados na foramina e se juntando na região de

molares. (Duplo fusionado). Notaram raríssimos casos de radiopacidade do canal e/ou aparente ausência, com possível obliteração.

Tipos	Número de casos	Porcentagem do n=33	Ocorrência
Duplo	26	78,78%	0,79
Retromolar	05	15,15%	0,15
Duplo fusionado	02	6,07%	0,06
TOTAL	33	100%	1,0

Tabela 1. Tipos de bifurcações do canal mandibular (segundo Nortjé et al., 1977/78)⁸

Schejtman & Devoto (1966)¹¹ consideram que o canal retromolar tem valor para diferenciar os Ameríndios da raça branca. Pode também tipificar o material etimológico devido a miscigenação por casamento entre povos europeus e aborígenes argentinos (Schejtman et al., 1967)¹². Estes últimos constataram que nervos mielinizados e uma ou mais arteríolas ou vênulas emergem desses forames retromolares, distribuindo-se depois para o tendão dos músculos

* Prof. Titular do Departamento de Diagnóstico e Cirurgia da Faculdade de Odontologia do Campus de Araçatuba-UNESP. Rua José Bonifácio, 1193 Araçatuba-SP. CEP 16000.050

Prof. Ass. Dr. Disciplina de Radiologia- Faculdade de Odontologia do Câmpus de Araçatuba-UNESP.

** Cirurgiões Dentistas- Estagiários da Disciplina de Cirurgia e TBM Facial – FOA-UNESP

*** Cirurgiã-Dentista – Responsável pelo Serviço de Emergência- FOA- UNESP. Araçatuba-SP. Professora de Semiologia e Diagnóstico Oral do Curso de Odontologia de Umuarama- UNIPAR. PR.

temporal e bucinador, assim como para a zona posterior do processo alveolar e região de terceiro molar mandibular

RAÇA	REGIÃO	AUTOR/ ANO	Nº DE CASOS	Freq.	%	CANAL ÚNICO			CANAL DUPLO		
						ESQ	DIR	BIL	ESQ	DIR	BIL
Nórdica	Abadia sueca	Lofgren 1957	302	37	12	10	14	10	3	-	-
Andina	NO da República Argentina	Schejtman et al., 1965	54	24	44	8	7	8	1	-	-
Fâmpida	Patagonia da Argentina		72	40	55	7	5	21	2	3	2
Amazônida	Delta do Paraná	Schejtman & Devoto, 1966	27	17	63	8	4	4*	1	-	-
Araucanos	Buenos Aires-Pampa		60	31	51	7	4	19**	-	1	-
	Univ. de Stellenbosch	Nortjé et al., 1977/1978	33	5	15		1	4***	-	-	-
	Texas- San Antonio	Langlais et al., 1985	57	22	38	4	14	4	-	-	-
Amarela		Kodera & Hashimoto, 1995	41	8	19						

TABELA 2. Percentual do canal retromolar mencionado na literatura. Classificação quanto à raça e bilateralidade.

* - 15%- canal duplo do lado direito

** - 32 %- Dois canais do lado esquerdo e 04 do lado direito

*** - os quatro no sexo feminino.

Para Casey (1978)³ o forame retromolar parece não participar da inervação ou vascularização do terceiro molar, uma vez que observou este forame em um caso a 3,5 mm na região posterior do terceiro molar e 1,0 cm, no outro lado, na distal do segundo molar. Nortjé et al (1977/78)⁹ descreveram dois casos de canais retromolares, chamando a atenção do cirurgião-dentista para evitar lesões neuro-vasculares em procedimentos de cirurgia que envolvam essa região da mandíbula.

Corrigam & Hook (1985)⁴ relataram um caso não usual de hemorragia durante remoção cirúrgica de um terceiro molar inferior relacionada com o canal retromolar.

O motivo da realização da revista da literatura e publicação do presente trabalho teve início quando do planejamento de uma cirurgia para remoção de dentes inclusos. Observou-se radiograficamente o canal

retromolar mandibular bilateral, possivelmente pela relação do paciente com ancestrais ameríndios, que passou despercebido inclusive por radiologistas. Portanto cabe alertar os profissionais sobre a importância do diagnóstico radiográfico para se evitar os possíveis riscos de hemorragia, dificuldade de anestésiar e quando de intervenções cirúrgicas nessa região da mandíbula.

RELATO DE CASO CLÍNICO

Paciente L.I.P.S., do sexo feminino, branca, com 18 anos de idade, procurou a Faculdade de Odontologia de Araçatuba- UNESP, São Paulo, para extrair os terceiros molares. Durante o pré-operatório, foi observado na radiografia panorâmica, o canal retromolar bilateral (Figuras 1, 1a), sendo o do lado direito mais evidente que o do lado esquerdo (Figura 1b). Radiografias periapicais

foram realizadas para confirmar sua posição e relação com os terceiros molares a serem extraídos. Após a remoção dos 38 e 48 inclusos foi realizada radiografia panorâmica (Figura 2).

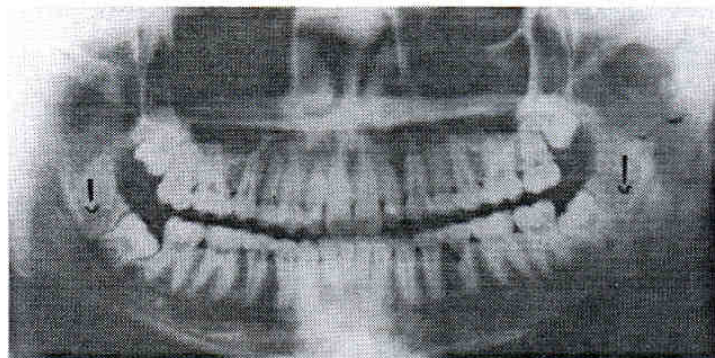
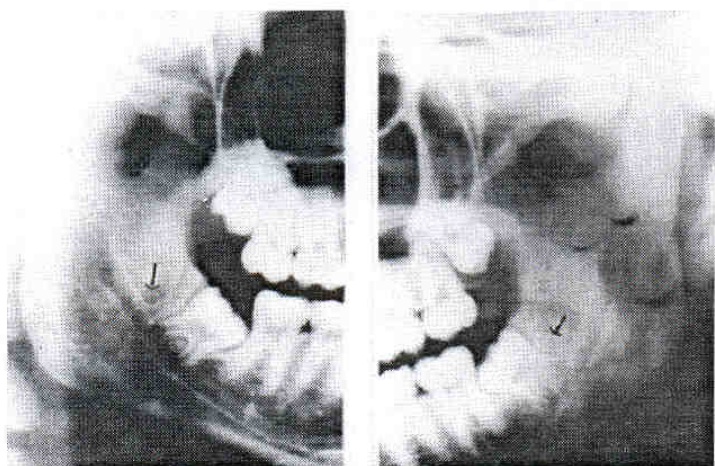


Figura 1. Canal retromolar bilateral (setas).



Figuras 1a. Maior aumento da área do canal retromolar do lado direito (seta). 1b. lado esquerdo (seta).

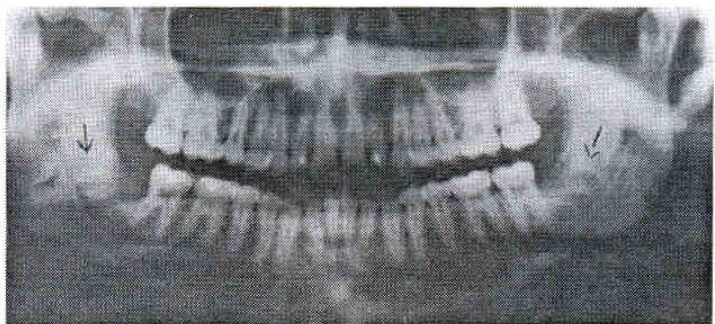


Figura 2. Preservação do canal retromolar bilateralmente, após a cirurgia.

Considerando a possibilidade do canal apresentar curvatura posterior, procurou-se informações sobre a raça, sendo constatado ser a paciente de origem Ítalo-espanhola por parte da mãe e, portuguesa, por parte do pai. Através da anamnese, a mãe relata que seus pais, avós da paciente, contavam histórias ocorridas em terras argentinas, o que sugere ligações com antecedentes ameríndios desta região. Tomadas radiográficas panorâmicas foram realizadas nos demais familiares pai (Figura 3), mãe (Figura 4) e irmão (Figura 5). Na mãe foi constatada bifurcação do canal mandibular no lado esquerdo e canal retromolar unilateral no lado direito (Figura 4).



Figura 3. Radiografia do pai. Canal mandibular único bilateral.

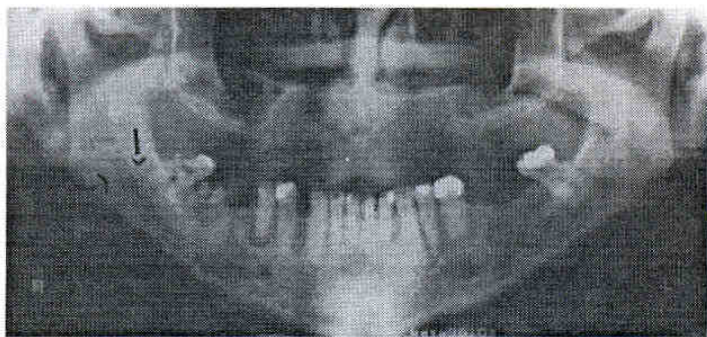


Figura 4. Radiografia da mãe. Canal mandibular bifurcado e canal retromolar (setas).

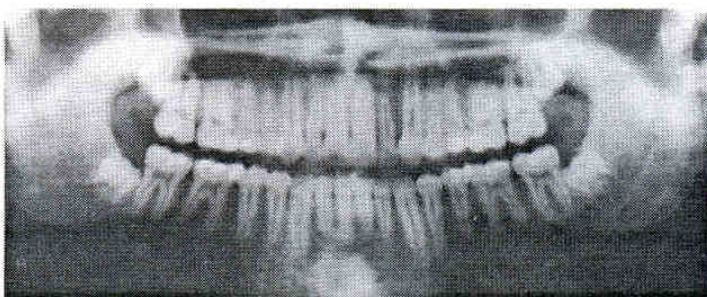


Figura 5. Radiografia do irmão. Canal mandibular único bilateral.

DISCUSSÃO

Schejtman & Devoto (1966)¹¹ não encontraram diferenças significantes na ocorrência do forame retromolar entre aborígenes argentinos dos grupos raciais Araucanos (Buenos Aires-Pampa=51%) e Amazônico (Delta do Paraná= 63%) com os Pâmpidos (Província da Patagônia Argentina = 55%) e Andinos (Noroeste da Argentina = 44%). Isto parece coincidir com a possibilidade etimológica-histórica de que Araucanos pertencem a raça Andina, que se misturaram através de casamentos com a raça Pâmpida e com estrangeiros europeus. Essa alta incidência do forame retromolar mandibular nesses povos, parece estar relacionado com casamentos consanguíneos, uma vez que alta percentagem também foi observada em esquimós de pequenas vilas no Alaska¹⁰

Ossenberg (1986)¹⁰ constatou que um tipo de canal retromolar, o canal da crista temporal é mais

freqüente em nativos americanos do que em outro grupo racial. Também, observou alta freqüência em esquimós de pequenas vilas no Alasca, provavelmente pelos casamentos entre familiares.

Nortjé et al. (1977/78)⁸ classificaram as bifurcações do canal mandibular em três tipos. Numa publicação a posteriore, no mesmo período, relataram um caso de uma mulher européia, com canal retromolar com curvatura posterior semelhante ao descrito por Schejtman & Devoto (1966)¹¹. Nortjé et al. (1977/78)⁹ relataram que um profissional teve dificuldade para obter anestesia do dente ou lábio do paciente, tendo dúvidas se o nervo poderia entrar ou sair do canal retromolar.

Arias et al. (1967)¹ observaram em 04 de 07 cabeças dissecadas, que os nervos retromolares podem se unir a ramos terminais do nervo bucal. Isto revela que a inervação e vascularização do músculo bucinador pode ocorrer com nervos e vasos oriundos do canal retromolar que se anastomosam com ramos do nervo bucal.

Kodera & Hashimoto (1995)⁵ observaram que em um japonês de 47 anos de idade, um canal retromolar mandibular se abria a 13 mm atrás do terceiro molar.

A artéria do canal retromolar é um ramo da alveolar inferior que corre através do canal e após junta-se com os ramos da artéria bucal e facial. O nervo retromolar é ramo do alveolar inferior e vai para as seguintes áreas: região de terceiros molares, mucosa do trigono retromolar, mucosa bucal e gengiva vestibular na região dos pré e molares. Assim, a remoção de terceiros molares inclusos ou cirurgias nesta área podem resultar em complicações neurológicas e vasculares.

Langlais et al. (1985)⁶ mostraram radiograficamente e em esquemas, canais retromolares retos que se direcionavam para a região de segundo e terceiros molares inferiores, diferente da forma descrita por Schejtman & Devoto (1966)¹¹, em que o canal tem a forma de um arco com concavidade posterior, semelhante ao descrito no nosso trabalho.

Analisando os diversos trabalhos nota-se diferença significativa quanto à direção deste canal, bem como sua ocorrência na população ameríndia^{11,12,13} quando comparado com os nórdicos⁷, europeus⁸ e da América do Norte⁶.

Schejtman & Devoto (1966)¹¹ comparando seus resultados com os de Löfgren et al., (1957)⁷, acreditavam que as diferenças de curvatura do canal podiam ser devidas a metodologia empregada, uma vez que Löfgren et al. (1957)⁷ empregaram cones de guta-percha, o que para eles não parece ser um material apropriado para percorrer o canal, podendo ter visualizado apenas a porção mais superficial do mesmo e não toda a sua extensão.

Confirmamos, no nosso caso, que a paciente tem descendência ítalo-luso-espanhola e que pode ter ancestrais indígenas, uma vez que apresenta olhos amendoados e a anamnese dos familiares sugeriu antecedentes argentinos. Tanto é verdade que a radiografia panorâmica da mãe apresentou dois canais mandibulares do lado esquerdo e um canal retromolar, o

que sugere forte descendência ameríndia do lado materno. Para comprovação de possível descendência ameríndia deve ser realizado um mapeamento genético o que será realizado em trabalho futuro e com outros pacientes.

CONCLUSÃO

O Cirurgião Dentista deve verificar, na área do trigono retromolar, possíveis canais retromolares mandibulares em humanos, utilizando radiografias panorâmicas. Desse modo, pode-se evitar complicações hemorrágicas em cirurgias para remoção de terceiros molares, cirurgias na área retromolar, bem como contornar a dificuldade para anestésiar corretamente esta área. A forma que o canal retromolar pode apresentar (curva e direcionada para região posterior) tem sido considerada uma característica etimológica típica da população ameríndia. Cabe ressaltar que o canal retromolar que se direciona para os terceiros molares quando reto são mais comuns na população européia.

HUMAN MANDIBULAR RETROMOLAR CANAL. IMPORTANCE OF DIAGNOSTIC IN ORAL SURGERY.

ABSTRACT: The purpose of this study was to advise the professionals to identify the human mandibular retromolar canal through panoramic radiographs. Thus, it can avoid hemorrhagic complications in the third molar surgery, retromolar area surgery and alveolar inferior anesthesia. According to literature findings, the retromolar mandibular arterioles, venules and myelinated nerve distributed upon the tendon of the temporal muscle, the buccinator, the most posterior region of the alveolar process and the third mandibular molar. The curved path which the retromolar mandibular canal may describe, had been considered typifying ethmological material, coming from a mestizo population that arose from the cross-marriage of europeans and amerindian.

Key words: Human mandibular retromolar canal; third molar; bifid mandibular canals, technic anesthetic.


REFERÊNCIAS BIBLIOGRÁFICAS:

- 1-ARIAS,N.H., SCHEJTMAN,R., DEVOTO, F.C.H. Distribución de los elementos del conducto retromolar mandibular en el músculo buccinador. *Rev. Asoc. Odont. Argent.*, v. 55, p.34/502- 35/503, 1967.
- 2-BARKER,B.C.W., LOCKETT,B.C. Multiple canals in the rami of a mandible. *Oral Surg.*, v.34, p. 384-9,

1972.

- 3-CASEY,D.M. Accessory mandibular canals. *Nys. Dent. J.*, p.232-3, june/july, 1978.
- 4-CORRIGAN, A.M., HOOK,P.C.G. An unusual cause of hemorrhage during the surgical removal of a mandibular third molar. *Brith. Dent. J.*, v.159, p.292-3, 1985.
- 5-KODERA,H., HASHIMOTO,I. A case of mandibular retromolar canal: elements of nerves and arteries in this canal. *Kaibogaku Zasshi*, v. 70, n.1, p.23-30, 1995.
- 6-LANGLAIS,R.P., BROADUS,R., GLASS,B.J. Bifid mandibular canals in panoramic radiographs. *J. Amer. Dent. Ass.*, v.110, n.6, p.923-6, 1985.
- 7-LOFGREN,A.B.- Foramina retromolaria mandibulae: a study of human skulls of nutrient foramina situated in the mandibular retromolar fossa. *Odont. Tidsk.*, v.65, p.552-70, 1957.
- 8-NORTJÉ,C.J., FARMAN,A.G.,GROTEPASS,F.W. Variations in the normal anatomy of the inferior dental (mandibular) canal: A retrospective study of panoramic

- radiographs from 3612 routine dental patients. *Brith. J. Oral Surg.*, v. 15, p.55-63, 1977/1978.
- 9-NORTJÉ,C.J., FARMAN,A.G., JOUBERT,V.J.J. The radiographic appearance of the inferior dental canal. An additional variation. *Brith. J. Oral Surg.*, v.15, p.171-72, 1977/78
- 10-OSSENBERG,N.S. Temporal crest canal: Case report and statistics on a rare mandibular variant. *Oral Surg., Oral Med., Oral Pathol.*, v.62, p.10-12, 1986.
- 11-SCHEJTMAN,R., DEVOTO,F.C.H. Foramen y conducto retomolar mandibular. *Rev. Asoc. Odont. Argentina*. v. 54, n.7, p.243-7, 1966.
- 12-SCHEJTMAN,R., DEVOTO,F.C.H., ARIAS,N.H. The origin and distribution of the elements of the human mandibular retromolar canal. *Arch. Oral Biol.*, v.12, p.1261-67, 1967.
- 13-SCHEJTMAN,R., DEVOTO,F.C.H., RICKLES,A, ARIAS,N.H. Foramen retomolar mandibular in aborigines argentinos. *Rev. Asoc. Odont. Argentina*, v. 53, p. 107-11, 1965.
- 14-SICHER,H., Du BRUL,E.L. *Anatomia bucal*. 6a. ed., Rio de Janeiro: Guanabara Koogan, 1977.



Dr. Alvaro Francisco Bosco

Professor Adjunto da Disciplina de Periodontia

FACULDADE DE ODONTOLOGIA DO CÂMPUS DE ARAÇATUBA - UNESP

PERIODONTIA E IMPLANTES

CRO-SP 12.876

R. Floriano Peixoto, 573 – F. 623-6222 – Fax 623-3620

Fone Residencial 623-1217 – Araçatuba-SP



ppd Plástica dental
Laumer Quintella
CROSP - 13-923

Dr. Laumer Quintella

Rua Tabajaras, 945

Site: www.guiataa.com.br/ppd

E-mail: ppd@bol.com.br

REPLANTATION OF TEETH AFTER ROOT SURFACE TREATED WITH HYALORONIDASE AND GLUTARALDEHYDE. HISTOLOGICAL STUDY IN RATS.

Celso Eduardo de Moraes BARBOSA *
Michel SAAD NETO **
Tetuo OKAMOTO **
Mário Francisco Real GABRIELLI *
Élcio MARCANTONIO *

SINÓPSE: The purpose of the present study was to analyse histologically the replantation of teeth kept for extra-oral periods of 45 minutes after treatment of the root surface with hyaluronidase and glutaraldehyde and root canal filled with calcium hydroxide paste, in rats. Ten days after replantation the absence of the cementum of the periodontal was observed in the groups of teeth kept 20 minutes in physiologic saline storage. The absence of the cementum of the periodontal ligament was rarely found among teeth immersed in hyaluronidase and glutaraldehyde up to 90 days. Root resorption and ankylosis was seldom observed in the latter group, although were found persistent inflammatory changes of the periodontal ligament.

Unitermos: dental replantation; root surface treatment; hyaluronidase; glutaraldehyde.

INTRODUCTION

In immediate or late dental replantation, substitutes for the remaining cemental periodontal ligament have been sought. The most suitable replacement would be a tissue of odontogenic origin^{1,2}.

The persistence of the devitalized ligament on the root surface delays the onset of root resorption, but does not prevent it³. Those devitalized and untreated remainings promote greater inflammatory reaction and are resorbed. When adequately treated, they may favor periodontal repair⁴.

Since the Malassez epithelial inclusions can prevent root resorption and ankylosis⁵, acting as a mechanical barrier, we thought that it might be possible to treat those epithelial remainings and the root surface with hyaluronidase and chemical fixation, aiming to preserve them over the root surface.

MAKKES et al. (1978)⁶ after implantation of necrosed glutaraldehyde fixed or formaldehyde fixed muscle in the subcutaneous tissue of rats, observed lesser

inflammatory reaction in the case of the fixed tissues. As to the kind of fixation agent, the results seemed to be superior for the glutaraldehyde, due to its lesser diffusion⁷.

The present study was designed to histologically analyse, in rats, the replantation of teeth after long extra-oral periods and treatment of the root surface with hyaluronidase and glutaraldehyde.

MATERIALS AND METHODS

For the present study, 60 male albino wistar rats were used, weighting 120 to 150 grams, divided into two groups of 30 animals.

The experimental animals were anesthetized with 3% sodium thionembutal (Abbott), in the dosis of 0.2 ml for 100 grams of body weight, administered through an intraperitoneal injection.

Before extraction of the right upper incisor, a sulcus was prepared on the vestibular surface of the left upper incisor, close to the gingival margin, with a carborundum disk mounted on a low speed handpiece

* Department of Oral Surgery, Faculdade de Odontologia de Araraquara, UNESP.

** Department of Oral Surgery, Faculdade de Odontologia de Araçatuba, UNESP

for later immobilization of the replanted tooth.

After sindesmotomy, the right upper incisor of each animal was luxated and extracted, with instruments previously adapted by OKAMOTO and RUSSO, (1973) ⁸.

The teeth remained over the work table at room temperature and humidity for 45 minutes. After that period, each tooth was involved, in its more coronal position, with moist gauze, the dental papilla was excised with a number 11 blade and the removal of the pulp was done by the apex, with a kerr number 15 file (Antacos, 25mm), slightly curved.

The teeth from the animals in group I (control) were immersed for 20 minutes in physiologic solution, while the teeth from the animals in group II (experimental) had the root surface treated by immersion in 2 ml of enzyme solution (Hyalozima – 20000u – Apsen), for 5 minutes. Following, they were rinsed in physiologic solution and immersed in 2 ml of a 2% glutaraldehyde solution, pH 7.4 at 37°C, ⁽¹⁾for 5 minutes.

The teeth were then washed and immersed in 10 ml of physiologic solution, for 10 minutes, at the same temperature.

After 20 minutes for both groups, each tooth was held by the coronal portion with moist gauze. All liquid was aspirated from the root canal with a Luer syringe and a 25x7 needle. The root canal was then filled from the apex with a paste of calcium hydroxide and distilled water with a lentule bur.

Each tooth was replanted and carefully repositioned by finger pressure and an iridectomy forceps. Following, contention was achieved with a silk suture (Ethicon), held by the previously prepared sulcus.

During the experimental period, the animals were fed a grounded solid diet (Productor – Anderson Clayton S.A.), except for the first 24 hours preoperatively and water “ad libidum”.

Six animals in each group were sacrificed by excessive inhalation of sulphuric ether after 10, 20, 30, 60 and 90 days postoperatively.

The right maxilla was separated from the left in the midline and blocks containing the right upper incisor were obtained. Each block was fixed in 10% formalin solution for 24 hours and decalcified in sodium citrate and formic acid solution in equal parts ⁹. The specimens followed then routine laboratory procedures and longitudinal 6 µm thick semi-serial sections were obtained and stained with hematoxylin/eosin for histological analysis.

RESULTS

The results will be described as a function of dental and periodontal structures of the lingual side of

the incisor, as follows: 1- gingival; 2- periodontal ligament, bone and root surface (cement and dentin); and 3- socket fundus.

For the description of the ligament, bone and root surface, the section be divided into cervical, medium and apical thirds, considered from the bone crest.

1) GINGIVAL MUCOSA

In the group I specimens (immersion in physiologic solution) the epithelium is retracted from the root surface after 10, 20 and 30 days postoperatively. After 60 and 90 days, new insertion occurred. In the periods of 10, 20 and 30 days, the connective tissue adjacent to the epithelium presents acute or chronic inflammatory infiltrate. After 60 and 90 days few lymphocytes are seen (fig. 1). In the 10 day period necrosed bone fragments were found, surrounded by acute inflammatory infiltrate.

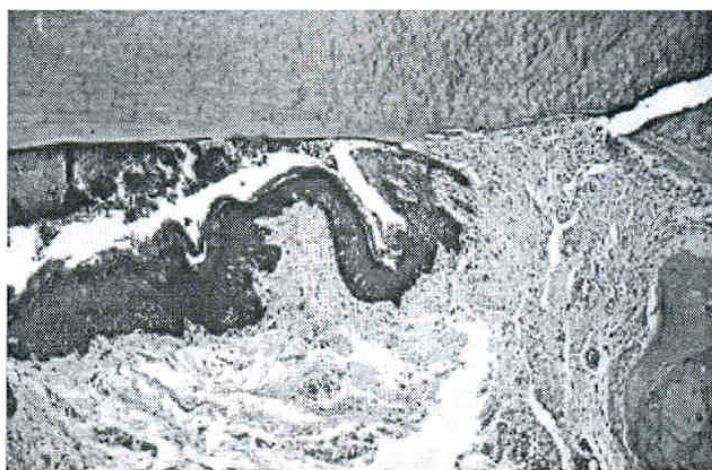


Figura 1. Group I – 60 days – Cervical third, gingival mucosa epithelium reattached to the cement surface.
HE x 63

For the group II specimens (teeth immersed in Hyalozima and glutaraldehyde) all postoperative periods presented epithelial proliferation in the apical direction. After 60 and 90 days, the epithelium had moved to a point below half of the cervical third. After 10, 20 and 30 days, bone fragments were found surrounded by acute or chronic inflammatory infiltrate (fig. 2). After 60 and 90 days, the connective tissue shows either acute or chronic inflammatory infiltrate (fig. 3).

2) PERIODONTAL LIGAMENT, BONE AND ROOT SURFACE

For group I, after 10 days, the cemental periodontal ligament is practically absent at the level of the cervical, medium and apical thirds. Bone, after 10 days, in the cervical and apical thirds, displays discrete resorption. In the middle third, bone proliferates in direction of the root surface. After 20 days the periodontal ligament has been substituted by connective tissue rich in

⁽¹⁾ The temperature pattern for physiologic solution, enzyme and glutaraldehyde was obtained by immersion of the ampules and test tubes, suspended on a wooden base and kept on a 37°C water bath (Fanem Ltda.)

newly formed bone trabeculae in the whole extension of the socket. Active root resorption areas are still seen. After 30, 60 and 90 days, bone proliferation in the area of the periodontal ligament had increased. Specially at the medium and cervical thirds, areas of ankylosis are found (fig. 4) and extensive root resorption areas are also seen (fig. 5). That resorption allows connective tissue invasion in the root canal and acute or chronic inflammatory infiltrate is associated (fig. 6).

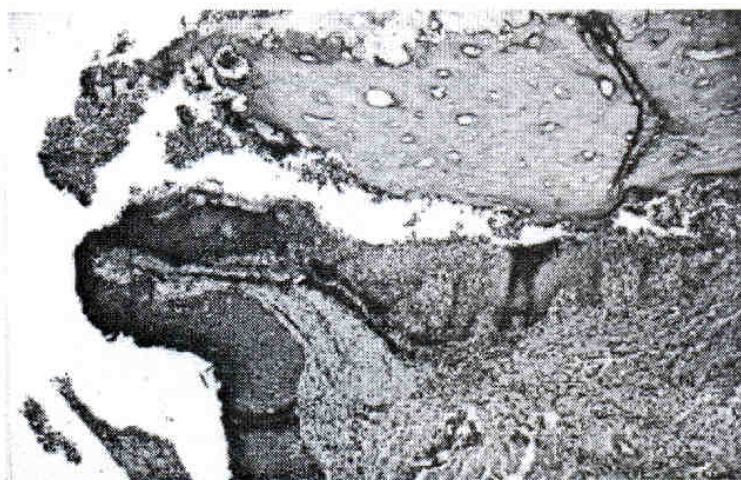


Figura 2: Group II – 30 days – Cervical third – Intense proliferation of the gingival mucosa epithelium. HE x 63

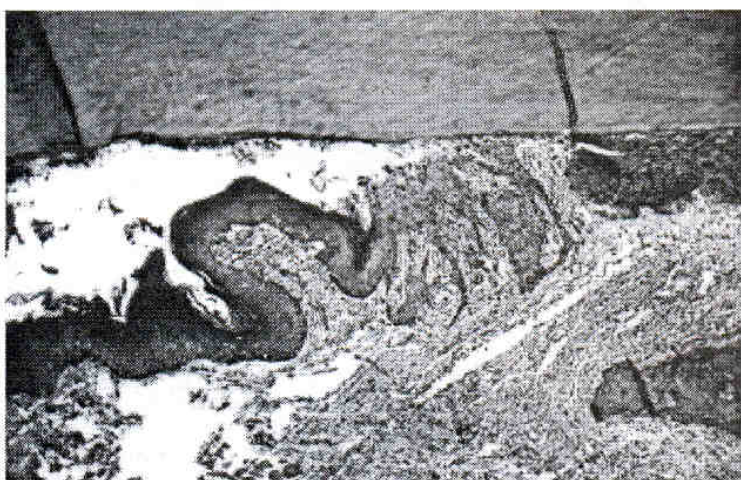


Figura 3 - Group II – 90 days – Cervical third – Epithelial proliferations in direction of the socket fundus, close to the half of the cervical third. HE x 63

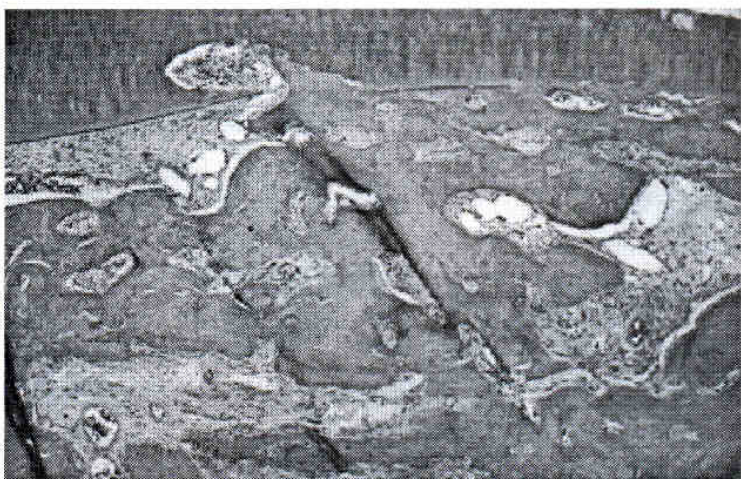


Figura 4 - Group I – 30 days – Medium third newly formed bone in the area of the periodontal ligament promoting reduction or closing of the periodontal space. HE x 63.

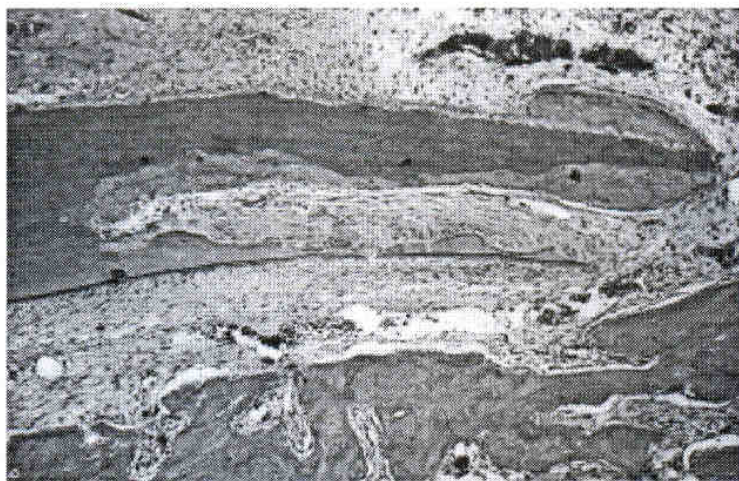


Figura 5 - Group I – Apical third – Resorption area repaired with bone. HE x 63

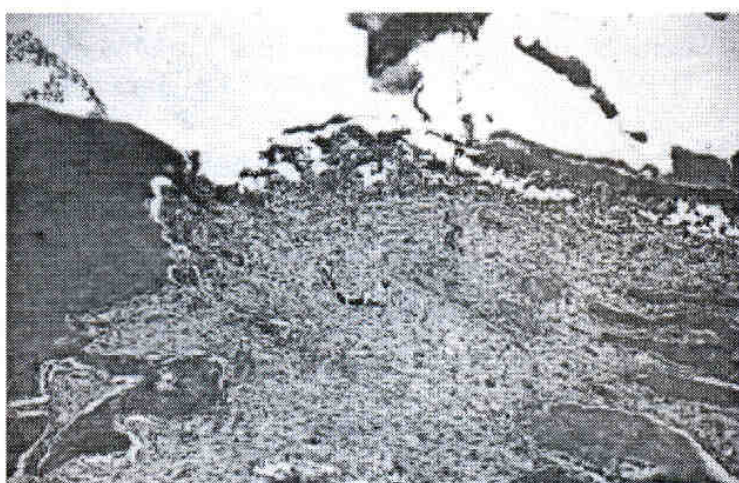


Figura 6 - Group I – 60 days – Medium third. Extensive resorption communicating the periodontal space with the root canal. HE x 63

In group II, after 10, 20 and 30 days, at all thirds extensive areas of bone resorption and new formation are found. Necrotic bone fragments appear specially in the cervical third surrounded by intense acute inflammatory infiltrate.

After 30 days, discreet proliferation of bone trabeculae is found. Also intense acute or chronic inflammatory infiltrate is seen adjacent to the cemental periodontal ligament (fig. 7).

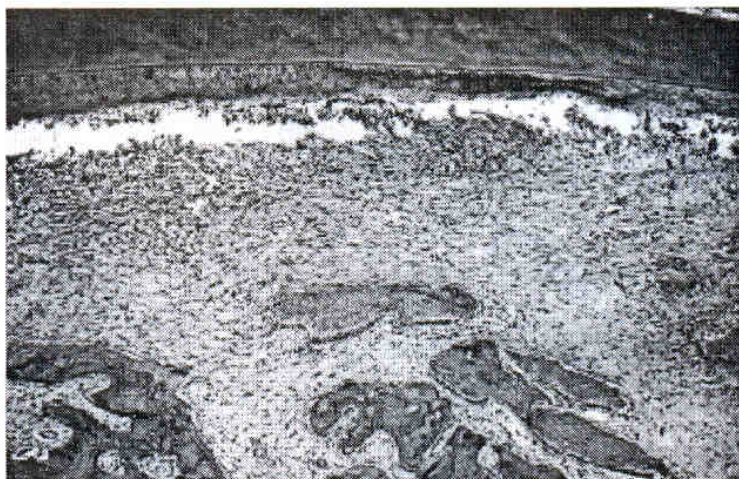


Figura 7 - Group II – 30 days – Medium third – Intense inflammatory infiltrate close to the remaining periodontal ligament. HE x 63

After 10 days, in the cervical third, small areas of root resorption are noted, when the periodontal ligament is absent. At the medium third, after 20, 30 and 60 days, areas of root resorption and ankylosis are noted. At that level, when the remaining periodontal ligament is present, after 90 days, several multinucleated cells are found close to it (fig. 8). In the same period, at the cervical third, discreet proliferation of bone trabeculae is found. Similarly, in the medium and cervical thirds, resorption areas were repaired with bone (fig. 9) and the periodontal ligament is maintained by connective tissue containing great number of cells that resemble cementoblasts or osteoblasts (fig. 10). The root resorption areas are few and healthy cement and dentin are dominant. Inside the root canal the calcium hydroxide is replaced by amorphous connective tissue, with discreet vascularization and exhibiting acute or chronic inflammatory infiltrate.




Figura 8 - Group II - 90 days - Medium third - Multinucleated cells close to the periodontal ligament attached to the cement. HE x 250

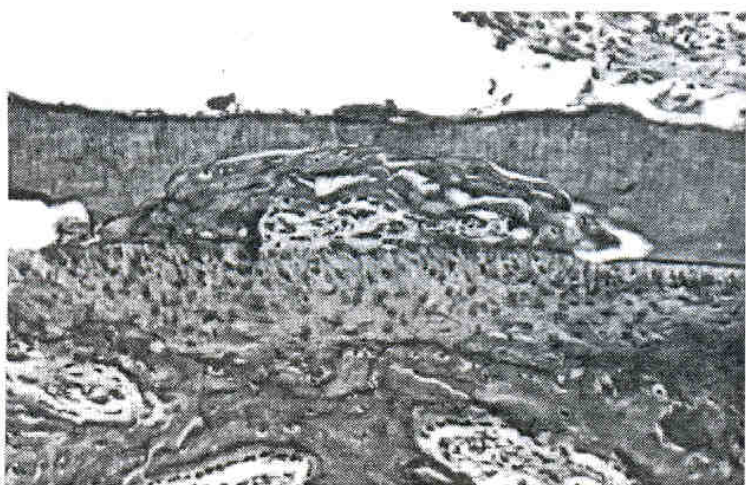


Figura 9 - Group II - 90 days - Medium third - Resorption areas repaired with bone. HE x 160.

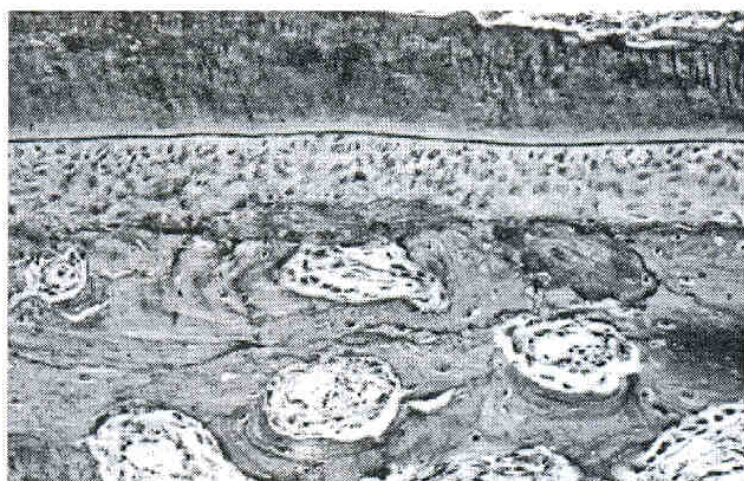


Figura 10 - Group II - 90 days - Apical third - Cells that resemble cementoblasts close to the cement. HE x 160.

3) SOCKET FUNDUS

In groups I, after 10 and 20 days, bone proliferates from the sockets wall. After 30, 60 and 90 days, the connective tissue displays a more defined organization of the fibroblasts. Bone matrix and trabeculae are noted close to the root filling material. Inflammatory infiltrate is discreet.

For group II, after 10 and 20 days, few trabeculae proliferate from the wall of the socket. The connective tissue includes remaining blood clot, macrophages, fibroblasts and newly formed vessels. The connective tissue adjacent to the root surface and filling material presents a moderate acute inflammatory infiltrate. After 30 and 60 days bone new formation is discreet and the connective tissue close to the filling material shows intense inflammatory infiltrate. After 90 days, for some specimens, bone trabeculae are close to the material and the adjacent connective tissue includes great number of fibroblasts, blood vessels and discreet chronic infiltrate.

DISCUSSION

The cemental periodontal ligament of rat replanted incisors is resorbed around the 10th postoperative day, being absent after 20 days⁴. In the present study, we observed that the occurrence was similar for Group I. However, in group II, the ligament attached to the cement remained on the root surface until 90 days. This was probably due to the action of glutaraldehyde.

WEMES et al. (1982)¹⁰ observed that glutaraldehyde is a good means of fixation and promotes few or no periapical irritation when employed inside the root canal. However, the use of hyaluronidase and glutaraldehyde over the root surface induced intense inflammation, interfering on the organization of connective tissue in the tooth/bone interface. That causes

bone destruction, but hardens the resorption of the periodontal ligament attached to the cement and the development of ankylosis. Although those remainings of the ligament stayed over the root, intense inflammation was induced and multinucleated cells were found in the longest experimental period.

MAKKES et al. (1978)⁶ observed that fixed necrosed tissue induces chronic inflammatory infiltrates, with foreign body reaction, similar to what was observed at 90 days postoperatively, when macrophages were phagocytosing the fixed cemental remainings.

HAMMER et al. (1970)¹¹ observed, one month after replantation, multinucleated cells at the medium portion of the periodontal space. POLSON and PROYE (1982)¹² admit that those cells are formed in response to the presence of a periodontal ligament without cells that results from the denaturation or alteration of collagen.

CHOVELON et al. (1975)¹³ determined that hialuronic acid and condroitin sulphate present in the cement matrix contains insaturated by sacharides. For that reason, we used the enzyme to reduce the antigenic potential of the remaining devitalized periodontal ligament or possible exposed areas of cement. Considering that hyaluronidase hydrolises the bonds of the endo-N-acetil hexosamine of hialuronic acid and condroitin sulphate, added to the good results from NEVINS et al. (1980)¹⁴, we used glutaraldehyde for fixation of the remaining periodontal attached to the cement, aiming a possible reduction in antigenicity and longer permanence.

For CHAMBERS (1978)¹⁵, the multinucleated cells are related to macromolecules denatured by enzymes, produced during and inflammatory reaction, which may have occurred for the group II specimens. The presence of those cells close to the treated periodontal ligament, brings up doubts about the long-term fate of those teeth and timing of persistence of the inflammatory reaction.

NEVINS et al. (1980)¹⁴, observed few root resorption on acid-treated teeth before use of the enzyme. The acid, employed alone, enhances root resorption¹⁶. On the other hand, the utilization of acids and alkaline substances induces fast ankylosis, reducing root resorption¹⁷.

We can say that the treatment of the root surface with hyaluronidase and glutaraldehyde, as employed in the present experiment is not adequate to prevent inflammation at the level of the periodontal ligament and does not seem to prevent the resorption of the devitalized remaining ligament after sometime. Thus, it seems licit to do further work with those substances altering the concentration of the fixer, removing the utilization of the enzyme, altering the immersion time, to determine origin and intensity of the inflammatory process and also to test the relation between inflammation and those substances or their inability to prevent degeneration of cemental periodontal ligament fibers.

SAAD NETO et al. (1984)⁴, believed that if the periodontal ligament attached to the cement was

adequately treated, the root resorption could be reduced. Another option would be the elimination of those remaining fibers, enhancing the ankylosis formation. Both considerations are valid for the teeth replanted after prolonged extra-oral periods and should be studied and compared to each other.

In the present investigation, two reasons could account for the absence of resorption and ankylosis. The first would be periodontal inflammation and the second a possible mechanical barrier represented by the periodontal ligament that was preserved over the cement. The inflammation at the alveolar fundus, close to the filling material and its persistence in the periodontal tissues, seems to indicate that first reason played a strong role.

Epithelial healing, as well as the extensive root resorption observed in the latter periods, in the group I (teeth immersed in physiologic solution) were similar to the results described elsewhere^{4, 17, 18, 19, 20, 21, 22, 23}.

For both groups, after 10 days, close to the epithelium, necrosed bone fragments were found. In rats that is a common observation for that period and results from surgical trauma due to the anatomy of the socket and incisor^{20, 24}.

For the group II (treated with enzyme and glutaraldehyde), the instability of epithelial reattachment, until 90 days, was due to irritation and inflammation of the intraosseous connective tissue. At the cervical region necrotic bone fragments were found being eliminated.

The epithelial reattachment with repair at the cervical level do not depend on the cementary periodontal ligament²⁵. However, it may suffer influence when the connective tissue at the tooth/socket interface exhibits intense inflammatory infiltrate as observed in the present study.

CONCLUSIONS

The results allowed to conclude that the treatment of the root surface with hyaluronidase and glutaraldehyde:

- a) Preserved the remaining periodontal ligament attached to the cement until 90 postoperative days, with intense inflammation and adjacent multinucleated cells;
- b) When the ligament was preserved, root resorption and ankylosis were prevented;
- c) Induced intense inflammation with the resulting destruction of the lingual table; and interfered in epithelial reattachment.

REIMPLANTE DE DENTES TRATADOS COM HIALURONIDASE E GLUTARALDEÍDO. Estudo histológico em ratos.

ABSTRACT: O propósito do presente trabalho foi analisar histologicamente em ratos, dentes replantados que permaneceram por 45 minutos em meio ambiente e tiveram a superfície radicular tratada com hialuronidase,

glutaraldeído e o canal preenchido com pasta de hidróxido de cálcio. Concluíram que este tratamento da superfície radicular preserva os remanescentes do ligamento periodontal aderidos ao cimento até o 90º dia pós-operatório, com intensa inflamação e presença de células multinucleadas adjacentes. Enquanto presente os remanescentes do ligamento periodontal não foram observadas reabsorções radiculares e anquilose. A intensa inflamação no periodonto resultou na destruição da tábua óssea lingual e interferiu na reinserção da mucosa gengival.

Key words: *reimplante dental; tratamento da superfície radicular; hialuronidase; glutaraldeído.*

REFERÊNCIAS BIBLIOGRÁFICAS:

1. ANDREASEN, J.O. & KRISTERSON, L. Evaluation of different types of autotransplanted connective tissues as potential periodontal ligament substitutes. An experimental replantation study in monkeys. *Int. J. Oral Surg.*, v. 10, p. 189-201, 1981.
2. LINDESKOG, S., BLOMLÖF, L., HAMMARSTRÖM, L. Evidence for a role of odontogenic epithelium in maintaining the periodontal space. *J. Clin. Periodontol.*, v. 15, p. 371-3, 1988.
3. ANDREASEN, J.O. & KRISTERSON, L. The effect of limited drying or removal of the periodontal ligament. Periodontal healing after replantation of mature permanent incisors in monkeys. *Acta Odontol. Scand.*, v. 39, p. 1-13, 1981.
4. SAAD NETO, M., CARVALHO, A.C.P., OKAMOTO, T. & CALLESTINI, E.A. Reimplante mediato de dentes com tratamento endodôntico e superfície radicular tratada com hidróxido de cálcio. Estudo histológico em ratos. *Rev. Odont. UNESP*, v. 13, p. 21-31, 1984.
5. LÖE, H. & WAERHAUG, J. Experimental replantation of teeth in dogs and monkeys. *Arch. Oral Biol.*, v. 3, p. 176-84, 1961.
6. MAKKES, S.K., THODEN VAN VELZEN & A. VAN DEN HOOFF. The response of the living organism to dead and fixed dead enclosed homologous tissue. *Oral Surg.*, v. 46, p. 296-306, 1978.
7. WEMES, J.C., PURDELL-LEWIS, D., JONGEBLOED, W. & VAALBURG, W. Diffusion of carbon-14-labeled formocresol and glutaraldehyde in tooth structures. *Oral Surg.*, v. 54, p. 341-46, 1982.
8. OKAMOTO, T. & RUSSO, M.C. Wound healing following tooth extraction. Histochemical study in rats. *Rev. Fac. Odont. Araçatuba*, v. 2, p. 153-69, 1973.
9. MORSE, A. Formic acid/sodium citrate decalcification and butyl alcohol dehydration of teeth and bone for sectioning in paraffin. *J. Dent. Res.*, v. 24, p. 143, 1945.
10. WEMES, J.C., JANSEN, H.W.B., PURDELL-LEWIS, D. & BOERING, G. Histologic evaluation of the effect of formocresol and glutaraldehyde on the periapical tissues after endodontic treatment. *Oral Surg.*, v. 54, p. 329-32, 1982.
11. HAMMER, J.E., REED, O.M. & STANLEY, H.R. Reimplantation of teeth in the baboon. *J. Am. Dent. Assoc.*, v. 81, p. 662-70, 1970.
12. POLSON, A.M. & PROYE, M.P. Effect of root surface alterations on periodontal healing. II. Citric acid treatment of the denuded root. *J. Clin. Periodontol.*, v. 9, p. 441-54, 1982.
13. CHOVELON, A., CARMICHAEL, D.J. & PEARSON, C.H. The composition of the organic matrix of bovine cementum. *Arch. Oral Biol.*, v. 20, p. 537-41, 1975.
14. NEVINS, A.J., LA PORTA, R.F., BORDEN, B.G. & LORENZO, P. Replantation of enzymatically treated teeth in monkeys. Part I. *Oral Surg.*, v. 50, p. 277-81, 1980.
15. CHAMBERS, T.J. Multinucleate giant cells. *J. Pathol.*, v. 126, p. 125-48, 1978.
16. NORDENRAM, A., BANG, G. & ANNEROTH, G. A histopathologic study of replanted teeth with superficially demineralized root surface in yava monkeys. *Scand. J. Dent. Res.*, v. 81, p. 294-302, 1973.
17. SAAD NETO, M., CARVALHO, A.C.P., OKAMOTO, T. & CALLESTINI, E.A. Reimplante mediato de dentes com a superfície radicular tratada com ácido fosfórico e hidróxido de cálcio. Estudo histológico em ratos. *Rev. Assoc. Paul. Cir. Dent.*, v. 40, p. 314-20, 1986.
18. CALLESTINI, E.A. *Reimplante mediato de incisivo de rato. Influência do aumento do tempo de imersão em solução saturada de hidróxido de cálcio. Estudo histológico.* Araçatuba, Faculdade de Odontologia. 1989. /Tese Livre-Docência/
19. LEITE, M.C. & OKAMOTO, T. The influence of extra-oral time upon healing after tooth replantation. A histological study in rat incisors. *J. Nihon Univ. Sch. Dent.*, v. 26, p. 316-30, 1984.
20. MARCANTONIO, E., RAMALHO, A.C., SABBAG, Y., OKAMOTO, T. & GULLO, N. Reimplantes de incisivos de ratos (*Rattus norvegicus*). Contribuição para o estudo. *Rev. Fac. Farm. Odont. Araraquara*, v. 10, p. 1-10, 1976.
21. OKAMOTO, T. Reimplante de dentes de crescimento contínuo após ressecção da papila dental e órgão do esmalte. Estudo histológico. *Rev. Assoc. Paul. Cir. Dent.*, v. 30, p. 382-95, 1976.
22. OKAMOTO, T., HANADA, E. & SAAD NETO, M. Reimplante mediato de incisivo superior de rato sem e com ligamento periodontal cementário. Estudo histológico. *Rev. Odont. UNESP*, v. 11, p. 53-64, 1986/87.
23. PANSANI, C.A. *Influência do tempo de hidratação em reimplante mediato de incisivos de rato com tratamento endodôntico. Estudo histológico.* Araraquara. Faculdade de Odontologia. 1988. /Dissertação – Mestrado/
24. MOURA, W.L. & RULLI, M.A. Incidência do restabelecimento da aderência epitelial da preservação da vitalidade do ligamento periodontal e da ocorrência da anquilose alvéolo-dentária ou reabsorção radicular. Estudo histológico em incisivos de rato reimplantados após estocagem em leite pasteurizado ou água destilada. *Rev. Assoc. Paul. Cir. Dent.*, v. 40, p. 326-33, 1986.
25. ANDREASEN, J.O. & KRISTERSON, L. Repair processes in the cervical region of replanted and transplanted teeth in monkeys. *Int. J. Oral Surg.*, v. 10, p. 128-36, 1981.